Aus der Augenklinik des Kantonsspitals Luzern
Chefarzt: Prof. Dr. C. A. HEGNER

Geburtsverletzungen des Auges

Inaugural-Dissertation

zur

Erlangung der Doktorwürde der Medizinischen Fakultät
der Universität Basel

vorgelegt von

HANSJÖRG HEGNER

von Lachen (Schwyz)

Basel, 1942.

Verlag von S. KARGER in Basel

Von der medizinischen Fakultät Basel genehmigt auf Antrag von Professor Dr. A. Brückner.

Tag der Promotion: 29. April 1942.

R. UNIV.
BIBLIOTHEEK
LEIDEN

Sonderdruck aus

Monatsschrift für Geburtshilfe und Gynäkologie, Vol. 114, No. 5/6, 1942.

(Aus der Augenabteilung des Kantonsspitals Luzern [Leitender Arzt: Prof. Dr. *C. A. Hegner*].)

Geburtsverletzungen des Auges.

Von Hansjörg HEGNER.

Von den zahlreichen traumatischen Schädigungen des Auges verdienen die Geburtsverletzungen wegen ihrer Seltenheit und wegen ihrer Eigenart ein besonderes Interesse. Die erste zusammenfassende Abhandlung über diesen Gegenstand stammt von Bruno *Wolff* aus dem Jahre 1905, in der die bis dahin veröffentlichten 112 Fälle tabellarisch zusammengestellt sind. Eine weitere umfassende Übersicht verdanken wir *Wagenmann,* der im Handbuch von Graefe-Saemisch (1910) die damals vorliegenden Publikationen eingehend berücksichtigt. Seither ist die Literatur um weitere Beobachtungen bereichert worden. Im folgenden soll nun unter hauptsächlicher Berücksichtigung der nach dem Jahre 1910 erschienenen Arbeiten, soweit sie erreichbar waren, ein Überblick über das Gebiet der geburtstraumatischen Schädigungen des Auges vermittelt werden. Anschließend seien vier weitere, bemerkenswerte Fälle eigener Beobachtung mitgeteilt.

Über die Häufigkeit der Geburtsverletzungen des Auges gibt uns B. Wolff in seiner erwähnten Arbeit Aufschluß. Bei der Durchsicht einer großen Anzahl von Krankengeschichten der Charité in Berlin tritt die Seltenheit dieser Komplikation deutlich in Erscheinung. Unter 39 000 Geburten fanden sich nur sechsmal Augenverletzungen. Die augenärztlichen Statistiken ergeben noch geringere Zahlen: *Truc* findet im Jahre 1893 auf 40 000 Geburten nur drei Augenverletzungen, *de Wecker* sogar auf 200 000 Geburten nur drei. Neuere Statistiken ergeben indessen einen höheren Prozentsatz. *Schenk* (1933), der allerdings auch stärkere Zangenmarken der Lider und der Augenumgebung als Verletzung registriert, findet bei 27 100 Geburten 29mal Traumatisierung der Augen. Dies entspricht einer Häufigkeit von annähernd 1 ‰. Wenn *Berkeley*

(1926) die Auffasung vertritt, daß 20 % aller unter normalem Geburtsverlauf zur Welt gelangenden Neugeborenen irgendwelche Augenverletzungen aufweisen, so kann die Diskrepanz nur darauf zurückgeführt werden, daß Berkeley auch die Fundusveränderungen, die ja meist symptomlos wieder verschwinden, miteinbezieht.

Der Mechanismus der Geburtsverletzungen.

Die überwiegende Zahl der Schädigungen kommt durch die Zange zustande. Von den 112 Fällen Wolffs sind 93 als Zangengeburten entwickelt worden. Dabei bestehen zwei Möglichkeiten des Mechanismus: Direkte oder indirekte Zangenschädigung. Direkten Druck des Zangenblattes finden wir bei fronto-okzipital oder schräg angelegter Zange, indirekte Druckwirkung bei Anlegung in beliebigem Durchmesser. Während die Vorstellung einer direkten Schädigung des Auges durch die Zange keine Schwierigkeiten bereitet, nehmen für den Mechanismus der indirekten Schädigung die meisten Autoren an, daß in erster Linie eine Kompression der Orbita stattfindet. Diese führt zu Exophthalmus durch Raumverengerung, entweder infolge von Impression der knöchernen Wand oder nach Fraktur oder Fissur der Orbitalwand infolge von retrobulbärem Haematom. Eine indirekte Zangenschädigung ist auch das intrakranielle Hämatom mit zentralen Ausfallserscheinungen des Auges, die sich hauptsächlich als Augenmuskellähmungen äußern.

Weniger leicht ist die Erklärung der bei spontanem Geburtsverlauf bobachteten Augenverletzungen. Grobe äußere Verletzungen sind hier auch eine große Seltenheit. Ein Einzelfall bleibt wohl die Beobachtung einer Avulsio bulbi bei Spontangeburt durch *Hofmann* (1854). Die spätere Sektion der Mutter hatte verengtes Becken mit scharfrandig vorspringendem Promontorium ergeben. Dieser Befund wurde neben einer abnormen, durch Secale cornutum beeinflußten Wehentätigkeit zur Erklärung herangezogen. Die Deutung ist nicht ohne weiteres von der Hand zu weisen, hat doch *Veit* (1878) sogar Schädelfrakturen nach Secale-Medikation gesehen. Ähnliche Beobachtungen werden heute nicht mehr gemacht, da Secale-Präparate intra partum nirgends mehr verabreicht werden.

Sehr häufig werden bei spontanem Geburtsverlauf Fundusveränderungen in Form von Netzhautblutungen beobachtet, und es hat nicht an Versuchen gefehlt, die Ursachen dieser

Störungen aufzudecken. Unter den vielen Theorien, die sich hauptsächlich auf die beim Geburtsvorgang auftretenden Stauungszustände im venösen Gefäßsystem stützen, verdient der von Wolff unternommene Erklärungsversuch besondere Beachtung. Dieser Autor nimmt eine doppelte Ursache an: Stauung infolge des äußern Drucks auf den kindlichen Schädel und Asphyxie analog den Blutungen, wie sie in verschiedenen Organen bei asphyktisch zur Welt kommenden Kindern gefunden werden können. Damit sind zweifellos die zwei Hauptursachen der geburtstraumatischen Netzhautblutungen präzisiert.

Für die Stauung dürfte aber nicht die Kompression des kindlichen Schädels das ausschlaggebende Moment darstellen, sondern ein Mechanismus, der in den interessanten Tierversuchen von *Schwartz* (s. bei Fischer, 1924) überzeugend illustriert wird. Schwartz ging von der Auffassung aus, daß Zirkulationsstörungen des kindlichen Kopfes während der Geburt eintreten infolge einer Druckdifferenz zwischen dem unter atmosphärischem Druck stehenden vorliegenden Teil der Galea und dem unter erhöhtem intrauterinem Druck stehenden übrigen Körper. Schwartz stellte eine entsprechende Druckdifferenz her, indem er mittels einer Saugglocke ein umschriebenes Vacuum auf den Schädel wirken ließ. Dadurch erzeugte er ein typisches Kephalhämatom, Duralblutungen am Längssinus und sogar Thrombose des Längsinus. Selbstverständlich muß sich diese Minderdruckwirkung nicht nur auf die großen Sinus, sondern auch auf die in dieselben mündenden Venen, also auch auf die Vena centralis retinae, erstrecken.

Es waren erstmals *Fischer* (1924) und in Anlehnung an ihn *Stocker* (1927), die diesen Mechanismus für die Augenblutungen verantwortlich machten. Daß durch eine solche Stauung und auch durch die Asphyxie die Netzhautblutungen ausgelöst werden, wird durch weitere Beobachtungen dargetan. Wenn z. B. nachgewiesen werden konnte, daß Augenblutungen bei verlängerten Geburten häufiger sind, so ist damit ein deutlicher Hinweis auf die Wirkung der die Zirkulationsstörung erzeugenden Druckdifferenz und der Asphyxie gegeben. Als weiterer Beleg darf auch die Arbeit von *v. Sicherer* gelten, der nachweisen konnte, daß Netzhautblutungen häufiger bei Kindern unter 2500 g als bei normal- oder übergewichtigen von 3500 bis 4000 g auftreten. Während bei den

Frühgeburten eine Kompression des kleinen Schädels naturgemäß geringer ist als bei normal entwickelten Kindern, so ist bei den Frühgeburten wegen der mangelhaften Ausbildung des knöchernen Schädeldachs die Übertragung der Minderdruckwirkung erleichtert. Der mangelhaft ausgebildete Organismus bei Frühgeburten weist auch eine verminderte Resistenz des Gefäßsystems auf, was die häufigere Beobachtung der Asphyxieblutungen erklärt.

Auch die Feststellungen von *Schleich* und später von *Vancea,* daß in der Mehrzahl der Fälle die Hämorrhagien beidseitig auftreten, sind für die Genese derselben von Bedeutung. Da nämlich der Sinus longitudinalis, welcher der Zirkulationsstörung in erster Linie ausgesetzt ist, mit den venösen Abflußsystemen beider Hemisphären gleichermaßen in Beziehung steht, so ist ein gehäuftes beidseitiges Auftreten erklärlich. Und wenn schließlich v. Sicherer fand, daß bei einseitiger Netzhautblutung diese mit der symphysenwärts gelegenen Kopfseite, also mit der Lage der Kopfgeschwulst übereinstimmt, dürfte damit ein weiterer Beweis für die Richtigkeit der genannten These erbracht sein. Neben dem Längssinus sind zweifellos die auf der Seite der Kopfgeschwulst liegenden Duralsinus und damit auch die analoge Zentralvene stärker der Wirkung der erwähnten Druckdifferenz ausgesetzt.

Als leichtere infolge einer Zirkulationsstörung bei Spontangeburt auftretende Schäden sind Schwellungen der Lider oder der Konjunktiva zu erwähnen. Facialisparese mit Lagophthalmus und Levatorparese mit Ptosis sind wohl eher als zentrale Ausfallserscheinungen zu deuten, wenn auch die periphere Druckschädigung als Verletzungsmodus in Betracht gezogen werden muß. Die interessante Tatsache, daß bei Beckenendlage höchst selten Augenverletzungen vorkommen, findet nach Wolff darin ihre Erklärung, daß bei unkonfiguriertem Kopf das Hinterhaupt bedeutend breiter ist als das Vorderhaupt, und daß somit das Promontorium wohl eine Impression oder Fraktur des Parietale oder Okzipitale, nicht aber des Frontale und damit auch keine Gefährdung der Orbita und des Auges verursachen kann.

Die verschiedenen Formen von Geburtsverletzungen.

Wolff gab in seiner Arbeit, in Anlehnung an eine Publikation von *Praun* (1899), eine zweckmäßige Einteilung der Ge-

burtsverletzungen in fünf Gruppen, der wir uns im wesentlichen anschließen. Wir unterscheiden:

1. Verletzungen der Orbita.
2. Verletzungen der periorbitalen Weichteile.
3. Lageveränderungen des Bulbus.
4. Augenmuskellähmungen.
5. Verletzungen des Bulbus.

1. Verletzungen der Orbita. Diese werden bei Zangenentbindung nicht selten beobachtet. Wolff fand sie 19mal in 112 Fällen. Sie können isoliert oder auch zusammen mit andern Verletzungen vorkommen. *Coccius* (1842), *Lomer* (1884), *Zacke* (1889) berichten über einseitige, *Wolff* (1905) über doppelseitige Fraktur des Orbitaldaches. Impression der Orbita oder ein durch Fissur oder Fraktur bedingtes Hämatom führen nicht selten zu Exophthalmus. Verschiedene ältere Autoren berichten darüber, Publikationen aus neuerer Zeit fehlen.

2. Weichteilverletzungen. In der Umgebung des Auges sind Verletzungen der Lider am ehesten zu erwarten. Hautschürfungen, Ödem und Hämatom der Lider hinterlassen keine bleibenden Spuren. So häufig sie sind, so gering ist ihr klinisches Interesse. Lidrisse heilen unter Narbenbildung, die ausnahmsweise einmal zu Ektropium führen können. So beschrieb *Steinheim* (1883) ein geburtstraumatisches Ektropium bei einem vier Monate alten Kind. Als vereinzeltes Vorkommnis sei noch eine Trichiasis als Geburtsverletzung angeführt. *Reitsch* (1922), dem wir die Bekanntgabe dieses Befundes verdanken, fand bei einem vier Wochen alten Säugling eine hochgradige kahnförmige Einwärtskrümmung des Oberlides und eine breite Hornhautulzeration. Der Autor hält beide Veränderungen für unabhängig entstanden, beide jedoch als Verletzung mit dem Finger anläßlich der Applikation der Zange. Nach wiederholtem Redressement über dem Desmarres konnte die Tarsusverkrümmung behoben und das Hornhautgeschwür allmählich zur Heilung gebracht werden. Ebenfalls als Seltenheit ist eine beidseitig aufgetretene subkonjunktivale Hernie von Orbitalfett zu betrachten. Diesem Zustand ging eine schwere Zangengeburt voraus. Bei einem fünfjährigen Kind wurde die in der Tenon'schen Kapsel vorhandene Lücke durch Nähte verschlossen, wodurch eine gewisse

Korrektur erreicht werden konnte (*Franklin* und *Horner* 1922). Die Tatsache der symmetrischen Ausbildung dieses erstmalig beschriebenen Krankheitsbildes läßt eine traumatische Genese allerdings als sehr fraglich erscheinen und erlaubt die Annahme einer kongenitalen Mißbildung.

3. Lageveränderungen des Bulbus. Geringgradige Lageveränderungen im Sinne eines *Exophthalmus* finden wir dann, wenn die Orbita infolge einer Impression der Orbitalwand oder eines retrobulbären Hämatoms verengt wird. Es ist erstaunlich, daß diese bei der oft hochgradigen Deformation des kindlichen Schädels und bei der Kompression durch die Zangen nicht häufiger beobachtet wird, und dies um so mehr, als die Orbita des Neugeborenen im Verhältnis zum Bulbus kleiner ist als beim Erwachsenen. Wolff führt in seiner Arbeit 13 Fälle von Exophthalmus an.

Eine Lageveränderung höheren Grades ist die *Luxatio bulbi.* Im Jahre 1907 stellte *Birch-Hirschfeld* 15 derartige Fälle zusammen. Die im Jahre 1918 von *Friedenwald* publizierte Zusammenstellung umfaßt bereits 29 Fälle von Luxation oder Avulsion des Bulbus. Es ist bemerkenswert, daß der Großteil derselben, nämlich 25 Fälle, nach Zangenextraktion und nur die kleinere Anzahl, nämlich vier Fälle, nach Spontangeburt aufgetreten waren. Seither sind noch drei Einzelmitteilungen erschienen. Die eine stammt von *Ono* (1922). Es wurde hier bei einer Sechsgebärenden bei Gesichtslage die Zange angelegt. Die Zange hatte in diesem Falle zu einer weitgehenden Schädigung des einen Bulbus geführt, die Cornea war getrübt, die Lichtreaktion erloschen. Eine weitere Beobachtung von *Doerfler* (1922) verdient unser Interesse, da nach Spontangeburt bei etwas erschwertem Durchtritt erst 24 Stunden post partum ein Exophthalmus eintrat, der im Verlauf einer Woche stark zunahm. Dazu gesellten sich klonische Krämpfe der linken, dann der rechten Extremitäten. Nach Lumbalpunktion verloren sich dieselben wieder, und nach 2½ Monaten war auch der Exophthalmus geheilt. Der Autor erklärt die Entstehung dieses Krankheitsbildes als Folge einer intrakraniellen Blutung mit Kompression der V. ophthalmica an ihrer Eintrittsstelle in den Sinus cavernosus. Die dritte neuere Mitteilung einer Luxatio bulbi verdanken wir *Gerdes* (1924). Nach Beckenausgangszange kam der eine Bulbus vor die Lidspalte zu liegen. Er konnte durch leichten Druck reponiert und ebenso leicht durch Druck auf den obern Orbital-

rand wieder luxiert werden. Eine Fraktur war nicht nachweisbar. Eine nach 18 Jahren vorgenommene Kontrolle ergab volle Sehschärfe auf dem traumatisierten Auge. Aus dem ältern Schrifttum sei schließlich noch der Fall von *Beaumont* (1902) erwähnt, wo nach Reposition eines Bulbus in der Narkose Heilung der Luxation und Erhaltung wenigstens teilweiser Sehschärfe erreicht werden konnte.

Diese günstigen Ausgänge vermissen wir bei der höchstgradigen Lageveränderung, bei der *Avulsio bulbi*. Sie ist meist der Ausdruck einer starken allgemeinen Traumatisierung, so daß ein großer Teil der Kinder bald nach der Geburt an anderweitigen Verletzungen stirbt. Auch in den günstigeren Fällen muß fast stets die Abtragung des herausgewälzten Auges vorgenommen werden, da gewöhnlich eine weitgehende Zerstörung der Cornea und die Gefahr weiterer Komplikationen schwer zu vermeiden wäre. Wolff erwähnt diesen Ausgang in den Fällen von *Redemans* (1852), *Steinheim* (1883) und *Bock* (1902). Dieses Trauma ist für ein Neugeborenes unter Umständen eine Lebensgefahr, wie die beiden letzten Fälle zeigen: Die Neugeborenen starben im Anschluß, möglicherweise infolge der eingetretenen Infektion. Wenn ein Fall von Avulsio bulbi schließlich einen günstigen Ausgang nimmt, so bedeutet dies ein ungewöhnlich seltenes Vorkommnis, für das *Donaldson* (1910) ein Beispiel mitteilt: Der nach schwerer Zangengeburt aus der Orbita gepreßte und auf der Wange liegende Bulbus konnte reponiert werden. Obwohl er 14 Tage lang das Aussehen eines Blutklumpens hatte, trat doch allmähliche Besserung ein, so daß anläßlich einer Kontrolle nach drei Jahren das Auge normal und gut sehend erschien. Als weitere Beispiele hochgradiger Avulsio seien die Fälle von *Thomson* und *Buchanan* (1903), sowie von *Wickerkiewiz* (1904) und *God* (1906) erwähnt, wo der Bulbus nur noch durch den M. rectus externus festgehalten wurde. Gänzliche Losreißungen sind Seltenheiten. In der ältern Literatur sind fünf Fälle, die Wagenmann zusammengestellt hat, zu finden. Später hat auch *Goldwasser* (1914) eine totale Avulsio nach Zangengeburt beschrieben, wobei der Bulbus in der Plazenta zum Vorschein kam. Ein weiterer ähnlicher Fall wurde durch *Polliot* (1914) bekanntgegeben. Die Losreißung kam hier durch manuelle Touchierung infolge Verwechslung mit Steißlage zustande.

Ein eigener Fall von Avulsio bulbi soll am Schlusse dieser

Arbeit beschrieben werden, wobei auch auf den Entstehungsmodus einzugehen sein wird.

4. Augenmuskellähmungen. Störungen der Motilität des Auges und der Lider stellen eine häufige Geburtsschädigung dar. Wir finden beide Typen der Läsion, Schädigung des Nerven und Schädigung des Muskels. Beim nervösen Typus der Lähmung kann der Sitz der Läsion orbital, basal, nukleär oder zentral sein. Die Entscheidung, um welche Form es sich im Einzelfall handelt, kann häufig nicht getroffen werden. Man hat zunächst an basale oder nukleäre Lokalisation zu denken, wenn eine kombinierte Lähmung vorliegt. Schädigung des III., IV., VI. und VII. Nerven führen zu einer Vielgestalt möglicher Krankheitsbilder, wie wir sie bei den Verletzungen am erwachsenen Auge zu beobachten gewohnt sind. *Gasteiger* veröffentlichte 1931 einen Fall von partieller Oculomotorius-Lähmung bei einem 28jährigen Patienten. Die Anamnese ergab auch hier als wahrscheinliche Ursache eine Zangengeburt. Befund: Ptosis des rechten Auges. Unvermögen, den Bulbus zu heben und zu senken. Beim Blick nach innen unten erfolgt Rollung nach innen. Beim Blick nach unten geringes Heben des Oberlides (Pseudo-Graefe: Die für den M. rectus inferior bestimmten Fasern gehen an den M. levator palp. sup.). Außerdem Pupillenstarre. Hier ist der Sitz der Läsion zweifellos intrakraniell. Dabei ist aber nicht zu vergessen, daß ähnliche Ausfallserscheinungen angeborener Natur sein können. Die Frage, ob wir es mit angeborenen Hemmungsmißbildungen (Kernaplasie) oder mit Geburtstraumen zu tun haben, stellt sich vor allem bei der Abducenslähmung. *Gifford* (1926) konnte familiäres Auftreten von Abduktions-Hemmungen beobachten. Diese erbliche Form ist sowohl einseitig als auch doppelseitig möglich. Eine doppelseitige Abducenslähmung dürfte nur ganz ausnahmsweise, eine einseitige Lähmung hingegen in manchen Fällen auf Geburtstrauma zurückzuführen sein. Von den 30 Fällen Giffords ist einer besonders instruktiv, wo nach Entbindung durch Sectio caesarea eine einseitige Abducenslähmung beobachtet wurde. Es muß hier trotz der Einseitigkeit eine Schädigung durch den Geburtsverlauf ausgeschlossen und ein angeborener Defekt angenommen werden.

Eine besondere Art von Augenmuskellähmungen ergibt sich aus einer Schädigung des N. sympathicus. Der Sitz der Läsion kann im Grenzstrang, hauptsächlich in seinem ober-

sten Abschnitt, dem Ganglion cervicale superius und supremum und seinen postganglionären Fasern der Halssympathicusgeflechte, sowie im Ganglion ciliare und dessen postganglionären Fasern liegen. Das klinische Bild der drei letzten Fälle ist gegeben durch die Horner'sche Trias von Ptosis, Miosis und Enophthalmus.

Zu dem einzigen Fall geburtstraumatischer Sympathicusläsion der ältern Literatur (*Reese,* 1896) kamen fünf Fälle in neuerer Zeit hinzu (*Burrow,* 1915; *Mayou,* 1916; *Rößler,* 1914; *Kranz,* 1924; *Yanes,* 1932). In sämtlichen Fällen wird anamnestisch Geburt durch Zangenentwicklung mitgeteilt. Das klinische Bild der letzteren drei Fälle (die Arbeiten von Burrow und Mayou waren uns nicht zugänglich) bestand in typischem Horner, kombiniert mit Sympathicusschädigungen anderer, besonders trophischer Art.

Die trophischen Schädigungen beschränkten sich im Fall Rößler auf das Auge: es bestand Irisatrophie und Hypotonus. Daneben zeigte der Fall Okulomotoriuslähmung, sowie Iridodonesis. Diese ausschließlich den Bulbus betreffenden Ausfallserscheinungen machen die durch den Autor gegebene Lokalisation der Läsion in die Gegend des Ganglion ciliare, wie auch die Deutung des Bildes als Geburtstrauma, sehr plausibel, und dies um so mehr, als die Anamnese eine schwere, zehn Wochen lang sichtbare Traumatisierung des betreffenden Auges ergeben hatte.

Anders verhält es sich beim zweiten, von Kranz mitgeteilten Fall. Hier liegt außer dem voll ausgebildeten Claude Bernard-Horner'schen Symptomenkomplex (Horner'sche Trias kombiniert mit schweiß-sekretorischen und vasomotorischen Störungen) u. a. auch Hypertrophie der gleichseitigen Gesichtshälfte, des gleichseitigen Schultergürtels und Oberarmes, sowie als besonders bemerkenswerte Erscheinung eine Depigmentation der Iris vor.

Der dritte Fall (Yanes) zeigt umgekehrt die Horner'sche Trias kombiniert mit Verkleinerung der entsprechenden Gesichtshälfte, eine nicht seltene Begleiterscheinung des Hornerschen Krankheitsbildes (Scarlett, Marinesco). Auch hier geht die Störung mit einer Heterochromie einher.

Die Störungen der Trophik im Bereich des Gesichtes und der obern Extremitäten erlauben uns, den Sitz der Läsion in diesen beiden Fällen in den Grenzstrang oder in die Geflechte des Halssympathicus zu verlegen.

Von besonderem Interesse in allen drei Fällen sind die trophischen Schäden im Bereich der Iris (Irisatrophie, Heterochromie), die ja im allgemeinen bei den in reiferen Jahren erlittenen Sympathiculäsionen, z. B. nach Strumektomie, eine große Seltenheit darstellen. Eine Erklärung für diesen Befund geben die tierexperimentellen Arbeiten von *Passow* (1933), der bei Exstirpation des Halssympathicus eine Depigmentierung der Iris nur bei jungen, nie aber bei ältern Versuchstieren feststellen konnte. Demnach kann das Vorliegen von Heterochromie bei Sympathicusdefekt im Kopf-Halsgebiet beim Neugeborenen nicht überraschen, sondern dürfte als Befund gelten, der bei Neugeborenen mit Regelmäßigkeit erwartet werden muß.

Schließlich ist noch daran zu erinnern, daß ein Sympathicusdefekt beim Neugeborenen auch anlagebedingt sein kann. So hat Passow die Symptomenverbindung von Horner, Heterochromie und Status dysraphicus, eine Vielheit trophischer, vasomotorischer und sensibler Störungen, als eigenes durch Entwicklungsstörung gegebenes Krankheitsgeschehen beschrieben. Die schönste Bestätigung für anlagebedingten Sympathicusausfall liegt wohl in der zweimal bekanntgegebenen Beobachtung von erblichem Horner, den *Samaja* (1921) in drei Generationen und *Passow* (1933) in zwei Generationen vorfand. *Jaensch* läßt angesichts dieser Tatsache (im Handbuch der Neurologie von Bumke-Förster) die Frage überhaupt offen, inwieweit Vererbung und inwieweit Geburtstrauma für die Heterochromie der Neugeborenen verantwortlich gemacht werden müssen. Diese Frage kann jedoch immer dann entschieden werden, wenn eine Untersuchung bereits in den ersten Tagen nach der Geburt vorgenommen wird. Bestehen nämlich in diesem Zeitpunkt schon trophische Schäden, wie Hypo- oder Hypertrophie des Gesichts, Irisatrophie und vor allem Heterochromie, so liegt eine anlagebedingte oder eine intrauterin erworbene Veränderung vor. Treten solche trophischen Schäden aber erst im Verlauf der ersten Wochen und Monate des Lebens auf, dürfte es sich in der Regel um geburtstraumatische Folgezustände handeln.

Für die zwei oben zitierten Fälle von Sympathicusläsion kann diese Unterscheidung deshalb nicht vorgenommen werden, weil die ophthalmologischen Befunde erst lange Jahre nach der Geburt erhoben worden sind. Die Vermutungsdiagnose der Geburtsverletzung stützt sich hier auf die schwere

Zangengeburt und die gleichzeitig bestehenden anderweitigen Verletzungen (Hemiplegie beim Fall Yanes, Descemetirisse beim Fall Kranz).

5. Verletzungen des Bulbus. Bei dieser letzten, reichhaltigsten Gruppe gelangen in erster Linie Läsionen der Hornhaut und der Netzhaut, seltener solche des Sehnerven, der Linse und der Uvea zur Beobachtung.

Die Verletzungen der Hornhaut finden im ältern und im neuern Schrifttum eine besonders eingehende Würdigung, da sie relativ häufig sind und — besonders als bestimmte Form von Hornhauttrübung — ein charakteristisches Bild bieten, das wir am Auge des Erwachsenen nicht zu sehen Gelegenheit haben.

An erster Stelle seien die Epithelerosionen angeführt. Obwohl sie durch Zangenschädigung leicht entstehen können, begegnen wir ihnen in der Literatur höchst selten, da sie infolge ihrer kurzen Heilungsdauer und der regelmäßig eintretenden Restitutio ad integrum einer Beobachtung leicht entgehen. Eine mehr oder weniger ausgedehnte Epithelerosion wird bei den wenigen histologisch untersuchten zangengeschädigten Augen als Nebenbefund fast regelmäßig erwähnt.

Bedeutend seltener sind Risse in den äußern Hornhautschichten. Es liegen nur zwei Beobachtungen aus dem ältern Schrifttum vor (*de Fejer,* 1904. *Cramer,* 1899, zit. nach Wagenmann). Neuere Mitteilungen fehlen.

Anders bei dem eigenartigen Bild der geburtstraumatischen Hornhauttrübung. Zahlreiche Autoren haben es beschrieben. Auch den vier eigenen, weiter unten zu beschreibenden Fällen liegt dies Krankheitsbild zugrunde. Es kommt fast ausschließlich bei Zangengeburten vor, ist in der überwiegenden Zahl der Fälle einseitig und wird allgemein als Kontusionsfolge aufgefaßt. Die einzige abweichende, von *Sidler-Huguenin* geäußerte Ansicht, die Trübung komme durch glaukomatöse Drucksteigerung infolge von Zirkulationsstörungen bei der plötzlichen Unterbrechung des fötalen Kreislaufes zustande, wurde später nur noch einmal, durch *Harr* (1928), aufgegriffen. Dieser Autor fand bei einem durch Zange entbundenen Neugeborenen beidseits milchweiß getrübte Corneae. Gestützt auf seine Wahrscheinlichkeitsdiagnose Glaukom führte Harr beidseits eine Vorderkammerpunktion aus. Die Trübungen wurden aber dadurch nicht beeinflußt und gingen erst im Verlauf mehrerer Wochen teilweise zurück. Die Deutung der

geburtstraumatischen Hornhauttrübung als intraokulare Drucksteigerung hielt also einer Nachprüfung nicht stand, und wurde denn auch von keinem andern Autor übernommen.

Das Krankheitsbild äußert sich folgendermaßen: Im Anschluß an Zangengeburt besteht eine diffuse Trübung des Hornhautparenchyms. Der Charakter der Trübung wird häufig als milchweiß oder porzellanartig beschrieben. Sie kann in den ersten Tagen noch zunehmen, um spätestens am vierten Tag (Fall Goldschmidt) ihr Maximum zu erreichen. Diese diffuse Opazität beginnt sich schon am Tage des erlittenen Traumas, spätestens aber nach dem vierten Tage, zurückzubilden. Der Aufhellungsprozeß schreitet vom Limbus nach innen zu fort, was in sehr verschiedenem Tempo geschieht. Häufig ist er schon nach 1—2 Wochen abgeschlossen, manchmal zieht er sich über Monate oder mehrere Jahre hin. Eine Resttrübung bleibt stets zurück. Sie ist linear oder bandförmig, meist vertikal oder annähernd vertikal, oft durch mehrere parallele Streifen gebildet und liegt in den tiefern Hornhautschichten. Diese Resttrübung kann unter Umständen so fein sein, daß nur eine genaue Untersuchung sie aufzudecken vermag. Häufig bleibt im Gebiet der streifenförmigen Trübung außerdem eine mehr oder weniger ausgedehnte, wolkige oder diffuse Opazität mit bestehen. Neben diesen Fällen von tiefer, streifenförmiger Hornhauttrübung werden im ältern Schrifttum Fälle von geburtstraumatischer, parenchymatöser Hornhauttrübung mitgeteilt, die vollständig zurückgebildet seien. Im neuern Schrifttum wird diese Beobachtung noch dreimal erwähnt (*Schmid,* 1919, *Bidault,* 1936 und *Gil,* 1939). Da aber den ältern Autoren die Spaltlampenuntersuchung nicht zu Gebote stand und die drei neuern Fälle ohne Spaltlampenbefund bekanntgegeben wurden, sind wir zur Vermutung berechtigt, daß in Analogie zu den übrigen Fällen feinere, tiefe Hornhautveränderungen auffindbar gewesen wären. Mit der Annahme dieser Vermutung wird nun aber die von *Thomson* und *Buchanan* (1905) aufgestellte und durch Wagenmann übernommene Einteilung hinfällig, wonach eine diffuse flüchtige von einer linearen, permanenten Trübung als eigenes Krankheitsbild abzugrenzen ist. Vielmehr müssen an Hand der zahlreichen neuern Beschreibungen, sowie an Hand der eigenen vier Fälle die beiden klinischen Bilder als Stadien desselben Prozesses aufgefaßt werden. Wenn für die diffuse, flüchtige Trübung von den eben erwähnten Autoren Ödem, zu dem sich auch

etwas Infiltration gesellen könne, verantwortlich gemacht wurde, so trifft diese Feststellung sicher zum Teil für die initiale diffuse Trübung zu. Daß daneben noch ein zweiter Faktor, nämlich die Quellung der Hornhautfasern, eine Rolle spielt, soll später erörtert werden. Wenn die zitierten Autoren ferner als Ursache der linearen, bleibenden Trübung Rupturierung der Membrana Descemeti und deren Folgezustände hinstellen, so dürfte dieses Ereignis unseres Erachtens als Grund jeglicher geburtstraumatischer Hornhauttrübung angesehen werden. Auf den Ablauf des Krankheitsprozesses mit seinen mannigfachen Folgezuständen und Ausheilungsformen ist später näher einzugehen.

Gehen wir den bisher erhobenen histologischen Befunden nach, so finden wir bei fünf Autoren Mitteilungen über mikroskopische Untersuchungen. Als erster hat *v. Hippel* (1898) die Descemetrisse als Geburtsverletzung beschrieben. Er setzte aber den mikroskopischen Befund noch nicht in Beziehung zu der klinischen Erscheinungsform der streifenförmigen Hornhauttrübung. Diese Beziehung wurde erstmals erkannt von *Thomson* und *Buchanan* (1903), die drei Fälle von geburtstraumatischen Descemetrupturen beobachteten und auch mikroskopisch untersuchen konnten. In zwei von diesen Fällen handelt es sich um schwere Zangengeburt und in einem Fall um Kraniotomie. Die genannten Autoren fanden stark klaffende Risse, die sich stellenweise auch in die innern Parenchymschichten fortsetzten. Die Rißränder waren an mehreren Stellen eingerollt und zeigten hier im Querschnitt das Aussehen einer Uhrfeder.

Die übrigen histologischen Untersuchungen stammen von *Peters* (1907), *Rupprecht* (1908) und *Seefelder* (1907). Namentlich der Fall von Peters ist eingehend beschrieben und wird von Heesch in extenso zitiert. Die geburtshilflichen Daten werden detailliert angegeben, und es konnte mit größter Wahrscheinlichkeit festgestellt werden, daß bei der Entwicklung des Kindes der vordere Rand des rechten Zangenlöffels zuerst dem unter Rand der linken Orbita auflag, nachher den linken Bulbus faßte und ihn gegen das Orbitaldach drückte. Der klinische Befund ergab zwölf Stunden post partum neben einer queren Durchtrennung des linken untern Tränenröhrchens als Hauptbefund eine diffuse aber ungleichmäßige Trübung der linken Hornhaut, indem zwei stärker getrübte, fast senkrecht verlaufende Streifen in den tiefern Schichten,

4 mm voneinader entfernt, die Hornhautmitte bandförmig einnahmen. Das Epithel schien intakt. Die diffuse Trübung hellte zusehends auf, während das durch die zwei Streifen eingeschlossene Band opak blieb. Der Bulbus gelangte zur histologischen Untersuchung, da das Neugeborene schon 23 Tage nach der Geburt starb. Es zeigte sich, daß die Membrana Descemeti mehrere parallele senkrechte Risse aufwies. Die dadurch gebildeten Streifen hatten sich von der substantia propria abgehoben und hatten sich nach vorne, auf dem Querschnitt bretzelförmig eingerollt, so daß sie die Vorderkammer als freie, isolierte Stränge durchzogen.

Etwas anders lagen die Verhältnisse bei einer histologisch nachgeprüften tiefen Hornhauttrübung, die Rupprecht bearbeitet hatte. Die eingehenden geburtshilflichen Angaben mit Beschreibung der Zangenmarken ließen eine direkte Druckwirkung des einen Zangenlöffels auf den rechten Bulbus erkennen. Der Hornhautbefund ergab in einer diffusen zarten parenchymatösen Trübung vier bis fünf schmale, rankenartig gewundene, völlig regellos angeordnete, offenbar die Hornhauthinterfläche einnehmende Figuren. Das mikroskopische Bild zeigte Risse der Membrana Descemeti, die bis zwei Millimeter auseinanderklafften, sowie an einer Stelle eine Fältelung der Descemeti. Die hinteren Schichten der substantia propria erschienen durch ein leichtes Ödem gelockert, auch fanden sich hier ganz vereinzelte Leukozyten und Rundzellen in das Stroma eingelagert. Eine Abhebung von Teilen der Membrana Descemeti wie im Fall von Peters wurde nirgends beobachtet.

Schließlich sind noch zwei von Seefelder histologisch gefundene Fälle von Descemetrupturierung bei Neugeborenen anzuführen, die er anläßlich eines Diskussionsvotums bekanntgab, ohne daß Angaben über Verlauf und Richtung der Risse gemacht wurden.

Wenn wir nun die klinisch beobachteten geburtstraumatischen Descemetirisse des neuern Schrifttums durchgehen, so erlaubt die durch die Spaltlampe ermöglichte, exakte Analyse eine Abgrenzung von vier morphologisch verschiedenen Formen. Es lassen sich darnach folgende Typen auseinanderhalten:

1. Descemetirisse ohne primäre Veränderung der Rißränder.

2. Descemetirisse mit Einrollung der Rißränder und Bildung von Glasleisten, die der Hornhautrückfläche anliegen.

3. Kreissehnenartig die Vorderkammer frei durchziehende, runde, glasartige Stränge, die bei Vorliegen von mehreren parallelen Einrissen sich von der Hornhautrückfläche abgehoben und eingerollt haben.

4. Abrisse größerer Partien der Membrana Descemeti mit Bildung freier, in die Vorderkammer ragender Segel.

Diese Typen umfassen alle bisher bekannten Formen der Descemetrupturierung, wobei auch Übergänge vorkommen.

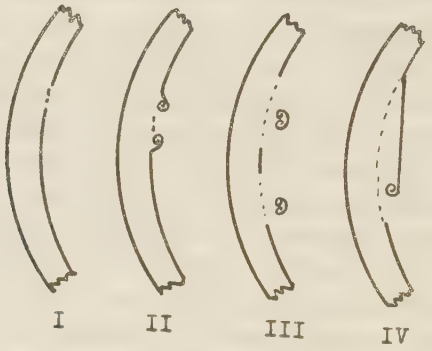

Abb. 1. Die vier Typen der Descemetrupturierung.

Dem ersten Typ sind — bei Durchsicht der Literatur nach 1910 — zunächst die Fälle *Byers* (1924), *Bos* (1927), *Wenger* (1931) und *Goldschmidt* (1932) zuzurechnen. Diese Formen mit primär unveränderten Rißrändern zeigten schon nach 8—12 Tagen eine Aufhellung der initialen diffusen Trübung bis auf bandförmige Opazitäten von annähernd senkrechter Lage. Auch zwei Fälle von *Ballantyne* (1927) und die zwei Fälle von *Reid* (1927) sind hier zu registrieren. Außerdem sind wohl auch die als vollkommen reversibel beschriebenen Hornhauttrübungen von *Schmid, Gil* und *Bidault* als Folgen von einfachen, primär unveränderten Descemetrissen aufzufassen. Anhand der vorliegenden klinischen Befunde konnte auch nachträglich, so bei einem zehnjährigen Knaben mit senkrechten Descemetrissen (*Endemaa,* 1934), sowie bei einer 52jährigen Patientin mit mehr oder weniger senkrechtem Rißverlauf, kombiniert mit zentraler, wolkiger Hornhauttrübung (*Vogt,* 1930), die Diagnose von geburtstraumatischer Descemruptur gestellt werden. Diese nachträgliche Deutung besteht bei dem angeführten klinischen Befund und bei der anamnestisch nachgewiesenen Zangenentwicklung in beiden Fällen sicher zu Recht.

Unter den Descemetrissen des ersten Typs seien, obwohl dies nicht mit Sicherheit festgelegt werden kann, noch drei besondere Fälle (*Stock,* 1906; *de Schweinitz,* 1908; *Richter,* 1927) angeführt. Hier führten Descemetrupturen zu Keratokonus. Während bei Stock eine ausführliche Beschreibung der Risse nicht vorliegt und bei de Schweinitz die kerato-

konusartige Vorbuchtung nur vorübergehenden Charakter aufwies, erlauben uns die eingehend erhobenen Befunde von Richter sehr wohl, für die Ursache des Keratokonus eine befriedigende Erklärung zu finden. Es handelt sich im Fall Richter im wesentlichen um zwei parallel verlaufende Risse, die mehr oder weniger limbusnahe etwa drei Viertel der Hornhautperipherie umziehen. Ein dritter Riß zieht sich durch den noch freibleibenden Sektor, so daß im ganzen sieben Achtel der Descemetperipherie von den zentralen Partien abgetrennt sind. Der Kausalzusammenhang dieser Descemetirisse mit Keratokonus, sowie besonders auch der von Ballantyne und den meisten andern Autoren beschriebene Astigmatismus sollen später eingehend erörtert werden.

Dem zweiten Typ der Descemetruptur begegnen wir in der neuern Literatur mit Bestimmtheit dreimal (*Koch,* 1933; *Kranz,* 1924; *Orzalesi,* 1935). Als Besonderheit erwähnt Kranz pigmentierte Glasleisten, während beim Fall Orzalesi eine der zahlreichen Leisten sich am Pupillarrand festsetzt. Inwiefern die beim ersten Typ aufgeführten Fälle auch mit Einrollung der Rißränder einhergingen und also hieher gehören würden, vermag nicht durchwegs geklärt zu werden. Fragliche Fälle wurden dort registriert.

Den dritten Typ finden wir in neuerer Zeit durch die Fälle von *Heesch* (1925) und *Schlagenhauff* (1938) illustriert. Heesch beschreibt auch wieder pigmentierte Glasleisten. Von beiden Autoren wird übereinstimmend ein Astigmatismus von 7 dptr. angegeben. Die Pigmentierung der Glasleisten, sowie die Verwachsung mit dem Pupillarrand (Orzalesi) weisen auf eine Beziehung zwischen rupturierter Descemet und Irisvorderfläche hin, ein Vorgang, der bei der Besprechung eines eigenen Falles noch Beachtung finden soll. Dem dritten Typ ist schließlich noch der eingehend histologisch beschriebene Fall von Peters zuzurechnen. Die Vorgeschichte sämtlicher zitierter Fälle von Descemetruptur ergab Entwicklung durch Zangengeburt.

Den vierten Typ der Descemetruptur, nämlich die Abhebung größerer Descemetpartien und Bildung freier Segel, fanden wir in der bisherigen Literatur in einem einzigen Fall (*Ballantyne,* 1926): sechs Tage altes Mädchen. Entbindung durch hohe Zange. Linkes Auge: Ekchymose des Lides, vollständige Trübung der Cornea und unscharf sichtbare Pupille. Keine lineare Trübung sichtbar. Nach vier Tagen war bereits ein schmales Randsegment transparent. Nach zwei Jahren hatte sich fast die ganze untere Hälfte aufgehellt, während der obere Teil leicht wolkig getrübt blieb. Nach 5½ Jahren: Ausgesprochener Strabismus convergens sin. Etwas mehr als die obere Hälfte der Cornea wird durch eine zarte diffuse Trübung eingenommen, deren unterer Rand von 10—4 Uhr verlaufend, etwas stärker trüb erscheint als die übrige Partie. Die hier herrschende Opalescenz ist schon bei Tageslicht, aber besser bei seitlicher Beleuchtung sichtbar und nicht so dicht, daß die Beurteilung des völlig normalen Fundus gestört wäre. Astigmatismus von 7 dptr, dessen stärker brechende Achse genau in der untern Begrenzung der Trübung liegt. Die Spaltlampe zeigte, daß die diffuse Trübung in den untersten Schichten der Cornea liegt, und daß die Cornea durch unregelmäßige Erhöhung der Hinterfläche verdickt ist. Zwei stark lichtbrechende Linien, zusammen eine nach oben konvexe Sichel bildend, verlaufen von 5 Uhr bis

10 Uhr. Die obere dieser Linien liegt in der Hornhautrückfläche, während die untere durch die Vorderkammer zieht. Zwischen den beiden Linien ist die Descemet in einer Ebene ausgespannt. Der freie Rand, nämlich die untere dieser halbkreisförmig gebogenen Linien, sieht im Querschnitt wie ein Kügelchen am Ende eines Fadens aus: wahrscheinlich die Folge von Einrollung.

Schädigungen der Netzhaut. Unter den Geburtsverletzungen des Auges stellen die Netzhautblutungen das größte Kontingent. Über ihr prozentuales Vorkommen bestehen zahlreiche Statistiken. *Juler,* der 1926 den Netzhautblutungen eine eingehende Studie widmet, findet sie durchschnittlich bei 10 bis 20 % sämtlicher Neugeborener. Innerhalb dieser Werte bewegen sich auch die Angaben von *v. Sicherer* (1907) mit 12 %, *Richman* (1928) mit 12,2 %, *Péhu* und *Bonamour* mit 13,6 %, sowie die neueste Veröffentlichung von *Vancea* (1941) mit 11,8 %. Histologische Nachprüfungen kommen auf höhere Prozentzahlen *(Naumoff)* 25,5 %; *v. Hippel* 42 %; *Coburn* 46 %). Diese Diskrepanz findet zum Teil dadurch eine Erklärung, daß, wie schon v. Hippel bemerkt, ein Teil der Blutungen sich auf die Gegend der Ora serrata beschränkt. Die nicht immer leichte ophthalmoskopische Untersuchung der Neugeborenen läßt nun aber Veränderungen im vordern Abschnitt des Bulbus einer Beobachtung leicht entgehen. Eine genauere Lokalisierung der Hämorrhagien nahm bereits Naumoff an Hand einer histologischen Untersuchungsserie vor, wobei er feststellen konnte, daß die peripheren Blutungen vorwiegend in der Nervenfaser- und in der Ganglienzellschicht vorkommen, während die in der Makulagegend gelegenen sich hauptsächlich in der innern Körnerschicht finden. Naumoff betont, daß gerade die Makula auffallend häufig Sitz einer Blutung sei, wobei in einem Fall, wie später auch von v. Hippel beschrieben wird, eine ausgedehnte Blutung zu umschriebener Netzhautablösung in der Makulagegend führte.

Die klinische Variabilität der geburtstraumatischen Netzhautblutungen veranlaßten Péhu und Bonamour (1938) an Hand eines größeren Materials vier Typen zu unterscheiden: 1. Eine oberflächlich flammenartig um die Papille oder fleckig über den ganzen Fundus verteilte Blutung, die infolge der erweiterten Venen manchmal dem Bild einer Thrombose der Zentralvene ähnlich sieht. 2. Tiefer in der Netzhaut, meist in der Makulagegend gelegene, als spongiös bezeichnete Blutungen. 3. Präretinale Blutungen. Als vierten Typ werden

noch die Glaskörperblutungen angeführt, die als große Seltenheiten bezeichnet werden. Während die Blutungen des ersten Typus schon zehn Tage nach der Geburt meist verschwunden seien, würden sich die spongiösen und präretinalen Blutungen nur sehr langsam, erst nach Monaten resorbieren. Der erste, flüchtige Typus ist zweifellos weitaus der häufigste, hat doch *Vancea* in seiner kürzlich (1941) erschienenen Arbeit bei 29 Fällen nur diese eine Art der Netzhautblutung vorgefunden. Er beschreibt strahlig oder flammenförmig angeordnete, seltener kleine, punktförmige zirkumpapilläre Hämorrhagien, die nur selten mehr als zwei Wochen, meist aber höchstens drei Tage bis zu der völligen Resorption in Anspruch nahmen. Daß diese außerordentlich flüchtigen Hämorrhagien keine Beeinträchtigung der Sehschärfe hinterlassen, ist durchaus erklärlich. Daß aber selbst größere Makulablutungen den Visus nicht herabzusetzen brauchen, erhellt aus einer Mitteilung von *Sidler* (1903), der eine ausgedehnte zentrale Hämorrhagie mit später völlig normalem Visus beschrieb. Auch ein eigener Fall von Makulablutung muß in diesem Sinne gewertet werden, wenn auch die gleichzeitig bestehenden Hornhautveränderungen die Beurteilung der Netzhautfunktion erschweren. So harrt denn die immer wieder (zuletzt von Vancea, 1941) geäußerte Ansicht noch immer der Bestätigung, wonach eine Makulablutung nach Organisation des Blutes eine dauernde Amblyopie hinterlassen soll, die als ätiologische Erklärung für einen Teil der bisher als kongenital bezeichneten Amblyopien dienen könnte.

Eine weitere Schädigung der Netzhaut ist das Makulaloch. Der einzige bisher beschriebene Fall (Richter, 1927) entspricht klinisch dem bekannten traumatischen Makulaloch beim Erwachsenen.

Die anamnestischen Angaben von Zangengeburt, sowie der Umstand, daß seit frühester Jugend ein sehr schlechtes Sehvermögen des siebenjährigen Knaben vorhanden war, sprechen zwar für die durch den Autor angenommene geburtstraumatische Ätiologie. Daß das andere Auge mit normalem Fundus ebenfalls amblyop war und die gleiche korrigierte und unkorrigierte Sehschärfe aufwies, läßt den Einwand sicher berechtigt erscheinen, daß möglicherweise nicht ein Geburtstrauma, sondern eine kongenitale Anomalie vorliegt.

Atrophie des Sehnerven als Geburtsfolge ist bei Wolff und bei Wagenmann mehrfach erwähnt. Seither haben *Posey* (1912), *Small* (1915) und *Brukker* (1938) je einen Fall, *Vannas* (1933) drei Fälle bekanntgegeben. Allen diesen Publika-

tionen gemeinsam ist das Fehlen einer einwandfreien Erklärung des Entstehungsmodus. Um so interessanter ist daher ein von *Buchanan* (1926) beschriebener Fall von beidseitiger Opticusatrophie mit Herabsetzung des Visus auf Fingerzählen in 60 cm.

Der 11 ½jährige Patient kam wegen gleichzeitig bestehenden hypophysären Störungen zur Operation. Dabei traten massive Verwachsungen der Meningen an der Hirnbasis zu Tage. Nachdem die Nachforschungen nach einer möglichen tuberkulösen Genese negativ blieben, hielt Buchanan die Verwachsungen für die Folgen einer im Anschluß an die Geburt aufgetretenen Hämorrhagie, die bei ihrer Organisation durch Narbenzug die Sehnerven strangulierte.

Buchanan berichtet außerdem noch von weiteren Fällen leichter bis schwerer Opticusatrophie, die er mit gewisser Wahrscheinlichkeit als Geburtstrauma bezeichnen konnte. Die Art und Weise ihrer Entstehung vermochte indes ebenso wenig abgeklärt zu werden, wie bei den analogen Beobachtungen der oben erwähnten Autoren. Es ist wohl in erster Linie an eine Schädigung des Sehnerven beim Durchtritt durch das Foramen opticum, möglicherweise an Läsionen im Gebiet der mittleren Schädelgrube zu denken. Daß ausnahmsweise auch einmal ein Abriß des Sehnerven durch ein Geburtstrauma zustande kommen kann, zeigen die Mitteilungen von *Mullen* (1920) und *Jeremy* (1920). Mullen beschreibt einen totalen, Jeremy einen partiellen Sehnervenabriß. Ich begnüge mich mit diesem Hinweis, da die Deutung des klinischen Bildes, sowie auch der Genese als Geburtsverletzung nicht einwandfrei geklärt erscheinen.

Schädigungen der Linse. Zu dem von Wolff erwähnten Fall geburtstraumatischer Cataract sind in neuerer Zeit drei weitere Beobachtungen hinzugekommen. Die erste ist von *Collins* (1916), die zweite von *Clegg* und *Renwick* (1921) beschrieben worden. Diese zwei Einzelmitteilungen sind von auffallender Ähnlichkeit. Beide Male handelt es sich um einen partiellen einseitigen Schichtstar mit Persistenz von Teilen der Pupillarmembran. Die Linsentrübung betraf jeweils einen umschriebenen Sektor, wobei die äußersten Corticalisschichten gänzlich frei waren. Diese klaren, äußersten Schichten sind nach dem Urteil der Autoren durch appositionelles Wachstum an die getrübten Schichten angelagert worden. Außerdem lag in beiden Fällen eine teilweise Persistenz der Pupillarmembran in der Nähe der getrübten Linsenpartien

vor, die am gesunden Auge fehlte, und die als Folge einer entzündlichen Reaktion auf die traumatische Cataract gedeutet wurde. Obwohl in beiden Fällen eine Zangengeburt erwiesen ist, scheint uns die Deutung des erwähnten Krankheitsbildes nicht restlos überzeugend, da einerseits ein unmittelbar nach der Geburt vorhandener Augenbefund nicht vorliegt und anderseits die Annahme einer kongenitalen Veränderung ebenso begründet sein dürfte. Bei der dritten Mitteilung (*Small,* 1915) ist die Erklärung der Cataract als geburtstraumatischer Folgezustand eher begründet. Denn die Kombination mit Narben in beiden Schläfengegenden mit drei senkrechten Rissen der Membrana Descemeti, mit Opticusatrophie und Luxation der Linse gibt für die traumatische Ätiologie einer partiellen Cataract eine hinreichende Erklärung. Weitere Mitteilungen von geburtstraumatischer Linsenluxation waren in der neueren Literatur, neben dem eben erwähnten Fall von Small, nicht aufzufinden.

Was die Geburtsverletzung der Uvea betrifft, so sind auch diese recht selten beschrieben worden. Zu den singulären, in ihrer ätiologischen Bedeutung übrigens gar nicht gesicherten Fällen von Choriodealriß (*Schmidt-Rimpler,* 1878) und umschriebenem Irisdefekt (*v. Hippel,* 1901) gibt uns die neuere Literatur keine Analoga. Auch ein Fall von Iridodialyse (*Bylsma,* 1901) findet in der neueren Literatur kein Gegenstück.

Unter den häufigeren Uvealverletzungen sind indes die besonders im ältern Schrifttum mehrfach erwähnten Blutungen in die vordere Augenkammer anzuführen. Blutungen in die hintere Augenkammer werden histologisch gelegentlich beschrieben. Daneben kommen auch Blutungen in der Chorioidea selber sowie in der Suprachorioidea vor. Auch als Quelle der Glaskörperblutungen muß in den meisten Fällen die Chorioidea angesehen werden.

Schließlich seien noch die bereits bei Wagenmann zitierten Fälle von infantilem Glaukom und Hydrophthalmus nach Zangengeburt erwähnt (*Sidler-Huguenin,* 1903, *Berger-Loewy,* 1906), die von den Autoren als Geburtstraumen aufgefaßt worden sind. Obwohl beim Fall Sidler eine Konjunktivalblutung und beim Fall Berger eine diffuse Hornhauttrübung eine Traumatisierung der Augen erkennen läßt, ist die Kausalverbindung mit infantilem Glaukom nicht erwiesen.

Nachdem nun die verschiedenen Krankheitsbilder, die sich aus einer Geburtsschädigung des Auges ergaben, im Überblick berücksichtigt worden sind, seien im folgenden vier Fälle von Geburtsverletzung des Auges mitgeteilt, die an der Augenabteilung des Kantonsspitals Luzern (Chefarzt: Prof. Dr. C. A. Hegner) zur Beobachtung gelangten, und deren Verlauf über 8—16 Jahre kontrolliert werden konnte. Daneben wird auch ein histologisch untersuchter Fall mit mannigfachen, zum Teil erstmalig beschriebenen Befunden Interesse verdienen.

Fall 1: P. M. Alter 3 Monate. 2. Juni 1934. Nach der Angabe der Mutter wurde das Kind mit Zangenhilfe entbunden. Nach der Geburt erschien die Hornhaut des rechten Auges vollständig grau.

Befund: Über dem rechten untern Orbitalrand ist eine flächenhafte, oberflächliche Hautnarbe von ca. 1,5 cm Länge und Breite. Das rechte Auge ist reizlos. Das Hornhautepithel ist klar und spiegelnd. Das Parenchym zeigt eine breite, bandförmige, ungefähr vertikal verlaufende Trübung. Der Fundus ist aber noch einigermaßen zu übersehen. Die Makula weist eine dunkelrote, runde, scharf abgesetzte Verfärbung auf, die eine gewisse Ähnlichkeit mit dem ophthalmoskopischen Bild eines traumatischen Makulaloches hat.

21. Juni 1937. Rechtes Auge: Hornhautepithel intakt und klar. In den hintern Schichten befinden sich zwei streifenförmige Trübungen von vertikalem Verlauf, leicht geneigt von temporal oben nach nasal unten. In der Makula sind feine, punktförmige Pigmentansammlungen.

7. Juli 1941. In den zentralen Partien der rechten Hornhaut besteht noch eine zarte, diffuse Trübung der hintern Schichten. Im Bereich der temporalen Seite finden sich mehrere, annähernd parallel verlaufende, feine, graue Stränge, die stellenweise perlmutterartig schillern. Sie verlaufen gegen die Vertikale leicht geneigt in der Richtung von 11 Uhr gegen 5 Uhr. Die Membr. Descemeti zeigt im übrigen stellenweise eine leichte Marmorierung. Fundus: Makula ohne deutlichen Foveareflex. Irgendwelche narbigen Veränderungen sind mit Sicherheit nicht nachweisbar. Visus: R. 0,15. Astigmatismus mit der Regel: 4,0 dptr, Achse 10°. Linkes Auge o. B.

Dieser Fall, der über sieben Jahre verfolgt werden konnte, stellt eine Kombination von Rissen der Membrana Descemeti und Makulablutung dar. Die sekundär unveränderten Rißränder lassen uns den Befund dem ersten Typ der Descemetrupturen zurechnen. Die Trübung der zentralen, tiefern Hornhautschichten, wie sie in ähnlicher Weise bei Descemeteinrissen mehrfach erwähnt wurden, sind ohne Zweifel wiederum als Bindegewebswucherungen aufzufassen.

Bei der mit einer Blutung einhergehenden Makulaschädigung hatte sich langsam eine weitgehende Restitution einge-

stellt, was auch durch den später festgestellten Visus von 0,15 bestätigt wird. Offenbar hatte eine wesentliche Destruktion des makularen Gewebes nicht stattgefunden. Noch zwei Jahre nach der Geburt waren deutliche Spuren der Makulablutung nachweisbar. Der spätere ophthalmoskopische Befund hingegen ließ keinerlei Veränderungen, außer einer gewissen Verundeutlichung des Foveareflexes erkennen. Es wäre von Interesse, an Hand dieses Falles die pendente Frage abklären zu können, ob eine Makulablutung infolge Zangenentbindung trotz minimalem oder negativem ophthalmoskopischem Befund eine dauernde Amblyopie zu verursachen geeignet ist. Der Nachweis ist an Hand dieses Falles nicht zu erbringen, denn die durch die Hornhaut, speziell durch das Pupillargebiet verlaufenden Descemetistreifen stellen Veränderungen in den brechenden Medien dar, die eine genaue Beurteilung der Netzhautfunktion nicht mehr zulassen.

Von besonderer Bedeutung für den Verletzungsmechanismus ist in dem vorliegenden Fall die über dem untern rechten Orbitalrand liegende Hautnarbe. Wir schließen daraus, daß bei diagonaler Applikation der Zange die Zangenspitze des vordern Blattes zuerst eine Riß-Quetschwunde über dem untern Orbitalrand, sodann die beschriebenen Bulbusveränderungen durch Compression des Bulbus von unten gegen das Orbitaldach zur Folge haben mußte. Dabei ist der annähernd vertikale Verlauf der Descemetrupturen ein weiterer Hinweis für die Richtigkeit dieser Ansicht, da Druckrichtung und Richtung der dadurch zustande kommenden meridionalen Descemetrisse, wie ausgeführt werden soll, zusammenfallen.

Fall II: Ph. A. Alter 2 Tage. 8. Juli 1931. Vor zwei Tagen durch Zange entbunden. Seither Trübung des rechten Auges. Befund: Linkes Auge o. B. Rechtes Auge: Cornea: Epithel intakt, Parenchym in toto diffus grau-weiß getrübt. Die Membr. Descemeti zeigt mehrere parallele von 10 bis 4 Uhr verlaufende, zum Teil längere, zum Teil kürzere graue Linien, die als Descemetrisse gedeutet werden. Die Vorderkammer ist hämorrhagisch getrübt, läßt aber die Iris mit runder, mittelweiter Pupille noch einigermaßen erkennen. Sklera intakt.

10. August 1931. Rechtes Auge: Die Cornea ist noch immer diffus getrübt, die Randpartien zeigen jedoch bereits eine beginnende Aufhellung. Die erwähnten Streifen sind unverändert. Die Pupille ist eng, erweitert sich nur wenig auf Atropin.

31. August 1931. Die klare, periphere Zone der Hornhaut ist breiter geworden, doch ist noch eine massive parenchymatöse Trübung vorhanden.

3. Februar 1932. Die Aufhellung hat weitere Fortschritte gemacht. Zentral noch eine wolkige Trübung vorhanden.

27. März 1941. Linkes Auge in allen Teilen o. B. Visus 1,0. Rechtes Auge: Hornhaut hochgradig, in der Mitte bis etwa um das Doppelte des normalen Durchmessers, verdickt. Epithel klar, regelmäßig. Eine ungleichmäßige, wolkige Trübung, die im wesentlichen in den hintern Parenchymschichten lokalisiert ist, breitet sich fast über die ganze Hornhaut aus und läßt nur den temporalen untern Quadranten einigermaßen frei. Im Bereich der Membr. Descemeti finden sich mehrere unregelmäßige, glasige Leisten von verschiedener Länge, die in paralleler Anordnung von von 10 bis 11 Uhr gegen 4 bis 5 Uhr durch das Pupillargebiet ziehen. Auch weiter oben sind ebensolche, jedoch kürzere Glasleisten in der gleichen Richtung. Im obern temporalen Quadranten sind einzelne hellgraue Präzipitate. Iris: Bei 12 Uhr ragt ein dreieckiger Zipfel des vordern Irisblattes segelförmig nach vorn und ist an der Descemeti fest verhaftet. Ein ähnliches Segel verbindet zwischen 9 und 11 Uhr die Iris mit der hintern Hornhautfläche. Die Iris selbst ist temporal oben, d. h. im Bereich des Abganges dieser Segel, etwas atrophisch. Fundus o. B. Regulärer Astigmatus von 6½ dptr, Achse 20°. Sehschärfe: Fingerzählen in 1,5 m. Strabismus convergens von 20°.

Dieser während zehn Jahren beobachtete Fall von multiplen Descemetrissen ist der zweiten Gruppe dieser Läsionen beizuzählen, kam es doch — zweifellos durch Einrollung der Rißränder — zur Bildung von Glasleisten an der Hinterfläche der Hornhaut. Von besonderem Interesse ist die hochgradige, nach zehn Jahren noch bestehende Verdickung der Hornhaut. Ihr Grund liegt wohl in einer Persistenz der initialen Faserquellung, sowie in Narbenbildung innerhalb des Hornhautgewebes, wie die intensive wolkige Trübung der Parenchymschichten annehmen läßt. Die Aufhellungen gehen in diesem Falle sehr langsam vor sich, ist doch die nach zehn Jahren noch bestehende zentrale Opazität ganz erheblich. Es waren besonders breite und offenbar auch in das Parenchym reichende Risse entstanden, welche die Bildung von Narbengewebe besonders begünstigen müssen. Offenbar hängt der Grad der definitiven Aufhellung der Cornea weitgehend von der Tiefe der entstandenen Risse ab. Als eine bemerkenswerte Besonderheit dieses Falles sind die beiden vordern Synechien zu erwähnen, die in Form von zipfelförmigen, pigmentierten Membranen zwischen Iris und Cornea entstanden sind. Dieses Bild erinnert an die Beobachtungen pigmentierter Glasleisten durch Heesch und Kranz, wo wir eine Beziehung zwischen Iris und rupturierter Membrana Descemeti bereits in Erwägung zogen. Man kann die Entstehung von Adhärenzen, wie sie in unserm Fall vorliegen, damit erklären, daß die starke Kompression des Bulbus mit einer Einbuchtung

der Hornhaut einherging, wobei Hornhaut und Iris aneinandergepreßt wurden. Da zugleich eine Ruptur der Membrana Descemeti auftrat, war damit eine frische Wundfläche und die Möglichkeit einer Verklebung mit dem vordern Irisblatt gegeben. Das spätere Auftreten von Präzipitaten dürfte mit der durch die Synechien ausgelösten Reizwirkung in Zusammenhang stehen.

Fall III. M. F. Alter 10 Tage. 6. November 1925. Die Mutter erzählt, daß sie eine schwere Zangengeburt durchgemacht habe. Befund: Linkes Auge in allen Teilen o. B. Rechtes Auge: Hornhautepithel klar und regelmäßig. Dichte, milchige Trübung der ganzen Hornhaut, besonders in den tiefern Schichten. Tiefere Teile des Auges nicht zu übersehen.

27. November 1925. Rechtes Auge: Die Trübung ist in den peripheren Zonen der Hornhaut etwas zurückgegangen, besonders nasal, wo bereits die Iris übersehen werden kann.

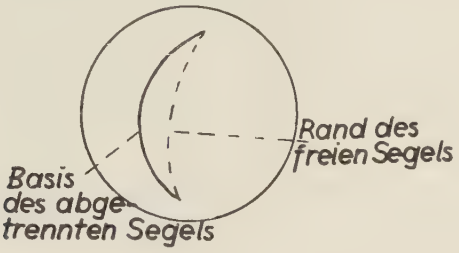

Abb. 2. Fall III, rechtes Auge.

18. Dezember 1925. Die Aufhellung der Hornhaut hat weitere Fortschritte gemacht, so daß beinahe die ganze nasale Hälfte und temporal ein schmaler peripherer Streifen durchsichtig sind. Der übrige Teil der temporalen Hälfte ist noch immer dicht milchig getrübt, und jetzt kommt eine unregelmäßige Streifung der Membr. Descemeti zum Vorschein.

8. März 1928. Die Trübung der temporalen Hornhauthälfte ist noch vorhanden. Nach der nasalen Seite scheint sie scharf abgesetzt durch eine von 1 Uhr bis 7 Uhr verlaufende Linie. Temporal ist eine schmale freie Zone. Die Trübung ist deutlich in den tiefern Hornhautschichten lokalisiert und läßt eine Streifenbildung im Bereich der hintern Hornhautfläche erkennen.

1. Dezember 1936. Die Hornhaut des rechten Auges weist noch eine diffuse Trübung der tiefern Parenchymschichten auf, und zwar in einem ovalen Bezirk der temporalen Hälfte. Hier findet sich eine glashelle Membran, die straff wie ein gespanntes Segel in die Vorderkammer reicht. Eine nach der nasalen Seite konkave, in der Richtung von 1 Uhr bis 7 Uhr verlaufende, scharfe Linie bildet die Basis dieses Segels. Der freie Rand liegt nasal unten von der Basis, ist ebenfalls nach nasal leicht konkav, so daß das durch diese zwei Linien begrenzte Stück der Membr. Descemeti Sichelform erhält. Der freie Rand ist deutlich verdickt, offenbar etwas eingerollt. Nasal von der Ursprungslinie dieses Segels liegen ein-

zelne feine Präzipitate. Der Fundus ist normal. Es besteht ein regulärer Astigmatismus von 6 dptr, Achse 60°. Visus: Fingerzählen in ½ m. Trotz der skiaskopisch festgestellten Myopie von über 10 dptr ist keine Besserung des Visus durch Gläser zu erzielen. Uraninversuch: Uranin per os eingenommen bringt nach einiger Zeit das Kammerwasser zu leichter Fluoreszenz. Die Hornhautrückfläche bleibt überall ungefärbt.

Dieser Fall bietet besonderes Interssse, da die Ruptur der Membrana Descemeti mit der Abhebung eines größeren Membranstückes einherging, so daß ein freies Segel gebildet wird. Einen ähnlichen Fall hat auch Ballantyne beobachtet, dessen Mitteilung oben besprochen wurde. Daß weiter keine derartigen Publikationen in der Literatur vorliegen, beweist die außerordentliche Seltenheit unserer Beobachtung. Es ist von Interesse, daß die vorhandene tiefe Hornhauttrübung sich im Bereich der von der Membrana Descemeti entblößten Partie der hintern Hornhautfläche befindet. Daraus geht hervor, daß die Hornhauttrübung ihre Entstehung diesem Membrandefekt zu verdanken hat. Durch das Fehlen der abschließenden Membran konnte das Kammerwasser zwischen die Hornhautlamellen dringen und diese zur Quellung bringen. Daraus resultiert eine sekundäre Narbenbildung, die hauptsächlich im Bereich des Defektes stattgefunden hat. Daß der durch den Abriß einer größern Membranpartie entstandene Defekt wieder durch eine neue Zellschicht ausgekleidet wurde, geht aus dem Ergebnis des Uraninversuchs hervor, der im Bereich der hintern Hornhautfläche einwandfrei negativ verlief.

Auffallend ist ferner der hohe Astigmatismus von 6 dptr, dessen Achse mit der Ansatzlinie des Descemetsegels übereinstimmt. Diese interessante Feststellung soll weiter unten noch Gegenstand einer eingehenden Erörterung sein.

Fall IV. M. Z. Neugeborenes. 22. September 1937. Das Kind wird fünf Stunden nach schwerer Zangengeburt in die Augenklinik gebracht. Befund: Konfiguration des Schädels für Hinterhauptshaltung charakteristisch. An der rechten Stirnhaargrenze eine leicht schräg nach außen unten verlaufende Zangendruckmarke, deren Spitze auf der rechten Wange liegt. Impressionsstelle am Okziput.

Das rechte Auge ist vollständig aus der Augenhöhle herausgehoben und liegt unbeweglich vor der Lidspalte. Ausgedehnte subkonjunktivale Blutung. Das Oberlid ist stark geschwollen. Die Hornhaut ist diffus hauchig getrübt, das Epithel matt und stellenweise stark erodiert. Die Vorderkammer ist mit Blut angefüllt. Die tiefern Teile des Auges sind deshalb nicht zu übersehen. Die Reposition des Bulbus ist nicht möglich. — Feuchte Kompressen.

23. September 1937. Status unverändert. Die Reposition des Bulbus nicht möglich. Enucleation in Lokalanästhesie.

Zwei Röntgenaufnahmen des Schädels lassen nirgends eine Fraktur erkennen. Nach etwas protrahiertem Wundverlauf bei vermehrter Wundsekretion heilt die Orbitalhöhle aus, so daß das Kind am 6. Oktober 1937 mit einer Prothese entlassen werden kann.

Abb. 3
Zu Fall IV, Avulsio bulbi
Zangenmarkierung

Histologischer Befund: Die Sklera ist fast in ihrer ganzen Ausdehnung von starken Blutergüssen überlagert. Besonders im Bereich der Muskelansätze bestehen große subkonjunktivale Blutherde. In der Nähe des hinteren Poles ist das Skleralgewebe auseinandergerissen. Es besteht hier eine leicht klaffende Lücke, über der sich ein großes Hämatom wölbt. Auch die Chorioidea ist an dieser Stelle eingerissen. Besonders im Bereich der Zerreißung sowie auch an mehreren anderen Stellen finden sich Infiltrate geringer Ausdehnung aus gelappt- und segmentkernigen Leukozyten.

Cornea: Sämtliche Horizontalschnitte zeigen eine ausgedehnte Epitheleresion, welche etwa die nasale Hornhauthälfte umfaßt. An einigen Stellen geht der Defekt bis in die obersten Schichten der Substantia propria. Im Bereich dieses Defektes, sowie auch in den epithelbedeckten Partien, namentlich in der Limbuszone, liegen perlschnurartig in den interlamellären Spalten aufgereihte Leuko- und Lymphozyten.

Die Membrana Descemeti ist an mehreren Stellen eingerissen. Schon der oberste Horizontalschnitt läßt zwei Rißstellen erkennen; die eine, temporal gelegene, klafft nur 7 μ auseinander, während die nasal gelegene 0,8 mm dehiszent ist. Die Rißränder sind scharf abgesetzt, unverändert. Bei der weiteren Verfolgung der Schnitte erscheinen von oben nach unten zunehmend neue Rupturen, die besonders in der temporalen Hälfte oft dicht nebeneinander liegen. Ihre Zahl steigt bis 12, um dann

wieder abzunehmen. Die Breite variiert von wenigen μ bis zu 4,2 mm. Während die Rißränder in den oberen Schnitten scharf abgesetzt sind, beginnen sie sich weiter unten an mehreren Stellen einzurollen, wobei die Einrollung stets nach vorne, d. h. gegen die Substantia propria der Cornea hin erfolgt. Es bilden sich so bis vier Spiralwindungen (s. Abb. 4). Im allgemeinen liegen diese eingerollten Ränder als Leisten der Hornhaut dicht an. An einer Stelle jedoch hebt sich eine solche Leiste von der Unterfläche ab. Durch die Einrollung ihrer Rißränder nach vorn entsteht auf Querschnitt eine bretzelförmige Figur. Sie entfernt sich von der Hornhautrückfläche um maximal 54 μ. Ein eigentümliches Verhalten findet sich bei der am meisten nasal gelegenen Descemetiruptur. Diese

Abb. 3. Zu Fall IV
Schnitt durch das segelförmig abgetrennte Stück der Membr. Descemeti. Vergr. 60 : 1.



Abb. 4. Zu Fall IV
Einrollung der abgetrennten Membr. Descemeti-Leiste. Vergr. 120 : 1.

ist sehr breit, mißt maximal 4,2 mm. Während der nasale Rißrand zu oberst noch scharf abgebrochen erscheint und der Hornhautrückfläche dicht anliegt, beginnt sich die Descemet an der Rupturstelle weiter unten von ihrer Unterlage abzuheben. Sie ragt unter einem Winkel von ca. 30° in die Vorderkammer hinein. Das freie Ende ist in mehreren, bis 3½ Spiralen eng eingerollt. Überall begleitet das Endothel das abgehobene Descemetstück (s. Abb. 3). Es entsteht der Aspekt eines Kügelchens, das am Ende eines Fadens sitzt, — das Querschnittsbild einer flächenhaft abgelösten Descemetpartie. Die Breite dieser abgehobenen Partie mißt maximal 0,95 mm. Im Wundwinkel, der durch die Abhebung entstanden ist, liegen reichlich Erythrozyten, vereinzelte Leukozyten und Fibrin.

Die Subst. propr. der Hornhaut ist in sagittaler Richtung bedeutend verdickt. Sie ist zwei- bis dreimal so dick wie die Skleralwandung. Besonders ausgesprochen ist die Verdickung im Bereich des breiten Descemetirisses, wo die flächenhafte Membranabhebung vorliegt. Die umschriebene intensive Verdickung führt hier bei einigermaßen erhaltener sphärischer Innenfläche zu einer asymmetrischen Vorbuchtung der Hornhautaußenfläche (s. Abb. 2).

Die Vorderkammer enthält reichlich frische Blutmengen, die sich besonders im Kammerwinkel ansammeln und sowohl der Cornea, als auch der Iris angelagert sind.

Iris und Ciliarkörper weisen eine starke Hyperämie auf. Insbesondere erscheinen die Ciliarfortsätze stellenweise strotzend mit Blut angestaut.

Frische Hämorrhagien finden sich auch in der hintern Augenkammer und sind häufig als kleine Gerinnsel den Ciliarfortsätzen angelagert.

Die Linse ist aus ihrer normalen Lage verdrängt und hinter den Ciliarkörper verschoben. Starke Hyperämie der Chorioidea.

Im Glaskörper sind unregelmäßig verteilte Ansammlungen von roten Blutkörperchen. Haemorrhagische Herde in der Netzhaut. Leichte kleinzellige Infiltration des N. opticus.



Abb. 5

Schnitt durch den vordern Teil des Bulbus. Man beachte die Hornhautquellung, die segelförmige Abhecung der Membr. Descemeti (Beginn derselben), ⟶ die Luxation der Linse.

Dieser Fall, bei dem klinisch vor allem die Avulsio bulbi, die diffuse Hornhauttrübung und die ausgedehnte subkonjunktivale Blutung auffiel, zeigt pathologisch-anatomisch Kontusionsfolgen schwerster Art: Eine eigentümliche Rißbildung der Membrana Descemeti, eine partielle Ruptur der Sklera, Linsenluxation und Blutungen in den verschiedenen Bulbusabschnitten. Was den Entstehungsmechanismus dieser Avulsio bulbi betrifft, so kann aus folgenden Überlegungen eine hinreichende Erklärung gefunden werden: Die Konfiguration des Schädels und die auf der Abbildung ersichtlichen Zangenmarken lassen mit Sicherheit auf eine diagonale Applikation der Zange bei Hinterhaupthaltung schließen, wobei die Zangenspitze des vordern Blattes bis an das Os zygomaticum reichte. Die hintere Zangenbranche mußte über dem hintern Rand des linken Os parietale gelegen haben. Die mechani-

schen Verhältnisse bei der unter Zangenhilfe zustande kommenden Geburt lassen sich folgendermaßen darstellen: Der innerhalb des Schädels auftretende Druck findet, besonders bei langer Geburtsdauer und guter Konfiguration, überall seinen Gegendruck an dem in den Beckenring eingespannten Durchtrittsschlauch. (Eine Ausnahme macht einzig der Beckeneingang, wo die Auswölbung der Art. sacro-iliaca einen gewissen unausgefüllten Raum frei läßt.) Wird nun in der Beckenhöhle, also dort, wo die Beckenwand den kindlichen Kopf allseitig umschließt, die Zange angelegt, so wird an der Stelle des Zangenfensters der Schädel seines Widerlagers beraubt. Die Lücke des Zangenfensters bildet nun die einzige Stelle, wo nur noch der atmosphärische Druck auf den kindlichen Schädel wirkt. Da in unserem Fall die Zange mit ihrem Fenster gerade über das rechte Auge zu liegen kam, mußte dieses in dem ihm gebotenen Raum austreten. Der analoge Mechanismus über dem hintern Rand des linken Parietale — Fortfall des Gegendruckes — konnte auf den knöchernen Schädel keine ähnliche Wirkung ausüben. Wir finden hier lediglich die Impressionsstelle des gegenseitigen Zangenblattes. Der Mechanismus der geschilderten Druckdifferenzen vermag sich nur bei diagonaler Applikation auf das Auge auszuwirken, woraus sich die Notwendigkeit einer besondern Sorgfalt bei jeder diagonalen Zange dem Operierenden aufdrängen muß.

Zwei andere Verletzungsmechanismen sind für unseren Fall noch zu erwägen: Lädierung durch das Einführen und durch das Abgleiten der Zange. Die Einführung der Zange kann nur bei Gesichtshaltung für das Auge eine Gefahr bilden. Alle anderen Haltungen, namentlich die Hinterhaupthaltung, die in unserem Falle vorlag, lassen eine Schädigung des unter dem Orbitaldach geschützten Bulbus auf diese Art nicht zu. Anders verhält es sich bei der Einwirkung der abgleitenden Zange. In den meisten Fällen, in denen die Zange über den Bulbus abrutscht — es ist dies nur bei diagonaler oder fronto-okzipitaler Applikation denkbar —, wird sie ihn nicht verletzen. Steht aber der Bulbus im Augenblick des Abgleitens schon vor, was nach dem oben Gesagten sehr wohl möglich sein kann, so sind die Vorbedingungen nicht nur für eine Quetschung, sondern auch für eine partielle oder totale Abreißung gegeben.

Es waren deshalb mit Sicherheit zwei Faktoren wirksam,

die zu dem schweren Zustand des rechten Bulbus führten: Einerseits erzeugte die zwischen den Zangenblättern sich entwickelnde Druckwirkung eine — vermutlich sehr starke — Protrusion des Bulbus. In dieser Situation erfolgte dann ein Abrutschen der Zange, wodurch der vorgedrängte Bulbus gefaßt und an die obere Orbitalwand gepreßt werden konnte, so daß auf diese Weise die Kontusionsverletzungen, wie sie das histologische Bild bietet, entstehen mußten. Nur dieser kombinierten Gewalteinwirkung verdankt die Avulsio bulbi ihre Entstehung.

Das histologische Bild enthält eine Vielheit von äußern und innern Läsionen des Bulbus, von denen einzelne zu den spezifischen Geburtsverletzungen gehören und wegen ihrer Seltenheit ein erhöhtes Interesse verdienen. Vorab sind die Veränderungen im Gebiet der Hornhaut hervorzuheben. Besondere Erwähnung verdient die Tatsache, daß wir hier alle vier Formen der Descemetrupturen vorfinden: Den einfachen Riß, dann die Einrollung eines Rißrandes, die Bildung einer abgelösten Glasleiste, und schließlich das in die Vorderkammer abgedrängte Segel. Dieser leztere Befund stellt die erstmalige histologische Beobachtung dieser Form einer Descemeti-Ablösung dar. Es liegt hier ein großes Stück der Membrana Descemeti mit der aufgelagerten Endothelschicht vor. Der Riß greift nirgends in die Substantia propria hinein, sondern beschränkt sich ausschließlich auf die elastische Membran. Die Rupturen illustrieren sehr anschaulich die erhöhte Brüchigkeit der Membrana Descemeti gegenüber den Hornhautlamellen, ein Elastizitätsunterschied, der offenbar beim kindlichen Auge in weit höherem Grade besteht als beim Auge des Erwachsenen, wo die isolierte Rupturierung der Descemeti bei intakter Substantia propria kaum je zur Beobachtung gelangt.

Die zahlreichen andern Läsionen, die sich im innern und äußern Auge finden, sind insofern von geringerem Interesse, als sie nicht oder nicht allein als spezifische Eigenart des Geburtstraumas zu betrachten sind. Immerhin stellt die Verdrängung der Linse aus ihrer normalen Lage eine Beobachtung dar, die, in Verbindung mit einer Zangengeburt bis anhin nur in vereinzelten Fällen beschrieben wurde. Es sei außerdem noch auf die Netzhautblutungen, sowie auf die enorme Blutstauung in den venösen Gefäßen des Bulbus hingewiesen. Besonders in der Iris, im Ciliarkörper und in der Chorioidea

sind die Gefäßlumina hochgradig erweitert und prall gefüllt, was nicht nur als Folge der Zirkulationsstörungen des Schädels, wie sie bei jeder Geburt vorkommen, sondern besonders auch als Folge der Gefäßzerrung infolge der Avulsio aufzufassen ist. Die übermäßige Pression des Bulbus findet schließlich auch in den rupturierten Stellen der Sklera und der Chorioidea ihren Ausdruck, während die Epithelerosion der Hornhaut als direkte Schürfung durch das Zangenblatt angesehen werden muß.

Die hier beschriebenen Fälle, sowie die aus der Literatur zum Vergleich herangezogenen Beobachtungen stellen zum Teil charakteristische Verletzungsarten des Auges dar, aus denen sich noch eine Reihe von Fragestellungen ergeben. Es sei zuerst das klinische Bild und der Heilungsvorgang bei Descemetiruptur, sodann die Beziehung von Art und Richtung der kontundierenden Kraft zu der Art und Richtung der dadurch entstehenden Risse, sowie der Charakter des im Gefolge der Läsion entstehenden Astigmatismus betrachtet.

Das *klinische Bild des Descemetirisses* besteht in einer feinen, glasigen Linie der hintern Fläche der Hornhaut. Daneben findet sich eine diffuse, parenchymatöse Trübung, die anfänglich in vielen Fällen die ganze Cornea umfaßt und dann langsam bis zu einem gewissen Grad, doch nie vollständig, zurückgeht. Meist bleibt eine zum mindesten zarte Opalescenz der tiefern Hornhautschichten bestehen. Experimentelle Studien haben gezeigt, daß nach Durchtrennung oder Abschabung der Membrana Descemeti eine Quellung und eine Trübung der Hornhautlamellen entsteht, ein Zustand, der nach Verschluß des Defektes in kurzer Zeit wieder verschwindet. Es sei beispielsweise an die mitunter beobachteten Descemetiläsionen als Folge einer Cyclodialyse erinnert, die auch mit vorübergehender Parenchymtrübung einhergehen können. Ferner sei auch die experimentelle Arbeit von *Gasteiger* (1934) erwähnt, der nach Einschneiden der hintern Hornhautschicht Quellung der Substantia propria beschrieb. Von Interesse sind auch die etwas weiter zurückliegenden experimentellen Untersuchungen von Plaut (1907), der nach Abschabung der Membrana Descemeti das Bild eines Keratoconus beobachtete, welches sich histologisch als hochgradige Quellung der zentralen Hornhautschichten erwies, indem nur die Außenfläche der Hornhaut kegelförmig vorgewölbt war, während die Innenfläche ihre normale sphärische Beschaffenheit behielt. Kürz-

lich ist eine Arbeit von *Sato* (1941) erschienen über eine Operationsmethode des Keratoconus, die in einer Durchtrennung von Descemetischer Membran und Hornhautstroma von der Rückfläche her besteht, wobei sich als erste Folge des Eingriffs eine Trübung und Quellung der Hornhautfasern im Gebiete der Inzision einstellte.

Wenn nun durch den mechanischen Druck der Geburtszange eine Durchtrennung der Membrana Descemeti verursacht wird, so wird durch diese Kontusion, sei es durch seitliche, sei es durch axiale Kompression, eine Stauchung erzeugt, als deren Folge eine Quellung der Laminafasern entstehen muß. Gleichzeitig wird durch den Druck das Kammerwasser in das von der schützenden Membran entblößte Hornhautgewebe gepreßt, die Lamellen werden auseinandergedrängt, und es bildet sich ein interlamelläres Ödem.

Die geburtstraumatische diffuse Hornhauttrübung nach Rupturen der Membrana Descemeti muß somit als Kombination von Faserquellung und Ödem aufgefaßt werden. Wenn Thomson und Buchanan, Wagenmann und andere bei der Besprechung der flüchtigen Hornhauttrübung immer nur von Ödem sprechen, so ist diese Erklärung nicht erschöpfend, zum mindesten im Ausdruck mißverständlich, da wir mit Ödem nur die Ansammlung von freier zwischengeweblicher Flüssigkeit bezeichnen. Eine Folge der Quellung scheint uns auch der mehrmals beschriebene milchweiße, porzellanartige Trübungscharakter zu sein, kann er doch beim Erwachsenen, wo die Quellbarkeit der Gewebe abnimmt, nie in ähnlicher Weise beobachtet werden. Man wird unwillkürlich an eine Analogie zu den bei der Linse herrschenden Verhältnisse denken. Sowohl Linse als auch Hornhaut bedürfen eines Schutzes gegenüber dem angrenzenden Kammerwasser. Diese Funktion versieht für die Linse die Kapsel, für die Hornhaut das Endothel und die als Abscheidungsprodukt, als Kutikularbildung des Endothels aufgefaßte Membrana Descemeti. Die funktionelle Analogie dieser schützenden Membranen äußert sich auch in ihrer nahen chemischen Verwandtschaft, bestehen doch beide aus einer Proteinsubstanz, die eine Mittelstellung einnimmt zwischen den Mucinarten und dem Elastin und die von *Mörner* (im Handbuch der mikrosk. Anat. v. Möllendorff) als tierisches Membranin bezeichnet worden sind.

Von unsern Fällen lassen hauptsächlich zwei eine Quellung der Hornhautlamellen deutlich erkennen. Besonders im Fall II

ist noch zehn Jahre nach der Geburt eine Verdickung der Hornhaut um das Doppelte gegenüber der Norm nachweisbar. Daraus ergibt sich ohne Zweifel ein Hinweis auf eine schon initial vorgelegene Quellung. Einen analogen Befund bietet der Fall IV, wo eine histologisch nachgewiesene Verdickung der Cornea auf 2 mm besteht, so daß das Verhältnis der Hornhautdicke zur Lederhautdicke auf annähernd 2:1 ansteigt, während normalerweise die Durchmesser von Hornhaut und Sklera je nach dem Ort der Messung in einem Verhältnis von 1:2 oder maximal von 1:1 stehen. (Cfr. Lauber, Handbuch der mikrosk. Anatomie von Möllendorf, 1936.)

Die Aufhellung der durch Ödem und Quellung bedingten Trübung beginnt in dem Moment, wo der Defekt der Descemetischen Membran verschlossen ist. So wird es verständlich, wenn die Trübung in den ersten Tagen nach dem erlittenen Trauma bisweilen noch zunimmt, wie z. B. im Fall *Goldschmidt*. Es wird auch verständlich, weshalb die Aufhellung stets in der Limbusgegend beginnt und langsam zentralwärts fortschreitet. Der Abfluß erfolgt durch die venösen Bahnen der Corneoskleralgrenze, vor allem durch den Schlemmschen Kanal.

Das anatomische Substrat der feinen Trübungslinien, die wir als Residuen stets vorfinden, auch wenn die diffuse Trübung weitgehend zurückgebildet worden ist, dürfte in den meist eingerollten, wieder epithelisierten Rißrändern der Membran liegen. Die persistente, mehr oder weniger diffuse, wolkige, tiefe Trübung hingegen dürfte die Folge von Bindegewebswucherungen sein, eine Ansicht, die auch schon Thomson und Buchanan geäußert haben. Wir werden sie dann erwarten können, wenn eine entzündliche Reaktion dem Geburtstrauma folgt, und sie werden wohl dann besonders beobachtet werden können, wenn die Rupturierung außer der elastischen Membran auch noch gewisse Schichten der Substantia propria betroffen hat. Daß sie besonders auch bei dem großen Defekt, der als Descemetisegel bezeichneten flächenhaften Abhebung nicht ausbleibt, vermögen die hochgradigen Trübungen im Fall Ballantyne, und in unserem Fall III deutlich zu illustrieren. Auch die Befunde beginnender Entzündung in unserem Fall IV (Fibrin an der Rückfläche der Hornhaut, leuko- und lymphocytäre Infiltrate in der Hornhaut) würden eine Heilung unter Bindegewebsbildung mit dauernder Trübung annehmen lassen. Eine histologische Bestätigung

des Befundes der Bindegewebswucherung dürfte in der Beschreibung von Peters gefunden werden, der bei seinem Falle, bei dem bereits eine Heilungsdauer von 23 Tagen bestand, eine Anhäufung von spindligen Kernen in einem faserigen Gewebe — offenbar Bindegewebe — im Rißgebiet der Membrana Descemeti beschrieben hatte.

Richtung der Descemetirisse und Art der Kontusion der geburtshilflichen Zange. Wenn die Zange einen Druck auf die Hornhaut ausübt, so kann die Hornhaut zwei Arten von Deformierung erfahren. Die eine ist die wohl meist in der Corneoskleralfurche ansetzende, am häufigsten von unten oder von temporal her ausgeübte *Kompression*. Dadurch erhält der annähernd kreisrunde Limbus eine ovalähnliche Form. Der senkrecht zu der Druckrichtung stehende Meridian wird gedehnt, der mit der Druckrichtung zusammenfallende Meridian wird gestaucht*). Entstehen dadurch Dehiscenzen der elastischen Membran, so verlaufen diese naturgemäß senkrecht zu dem gedehnten Meridian, fallen also mit der Druchrichtung zusammen. Daneben entstehen infolge der seitlichen Kompression auch überall dort Spannungen, wo die konkave Hornhautinnenfläche abgeflacht wird. Dies ist an der dem Druck zugekehrten Seite der Fall. Die Descemeti-Dehiscenzen fallen auch an dieser Stelle mit der Druckrichtung zusammen.

Anders verhält es sich bei der zweiten möglichen Deformierungsart, bei der Einbuchtung oder *Infraktion*. Ob sie in axialer Richtung oder von einer Seite her gebildet wird, stets wird sie eine Vorwölbung der Hornhautinnenfläche zur Folge haben. Diese ist der Zangenkante entsprechend etwa kammförmig. Die Spannungen werden an den Stellen stärkster Konvexitäten auftreten. Die entstehenden Dehiscenzen sind parallel der Richtung der Zangenkante, sie liegen auf der Höhe oder zu beiden Seiten, jedenfalls parallel zu der kammförmigen Vorwölbung, möglicherweise also gar nicht meridional, sondern limbusnahe.

Diese Infraktion, wie der Mechanismus bei ähnlichen Kontusionsverletzungen beim Auge des Erwachsenen bezeichnet worden ist (Wagenmann), dürfte aber in den wenigsten Fällen realisiert werden, ist doch die Breite des Zangenblattes im Verhältnis zur Cornea so groß, daß eine Einbuchtung nur

*) Wenn von Richtung eines Hornhautmeridians die Rede ist, — ein Meridian hat genau genommen keine Richtung, — so ist im Folgenden stets die Richtung der im Scheitel angelegten Tangente verstanden.

schwer zustande kommen kann. Wir hätten demnach als häufigste Deformierungsart die seitliche Kompression und die damit im Zusammenhang stehenden Risse der Membrana Descemeti zu erwarten. Betrachten wir im Hinblick auf diese Feststellungen den Rißverlauf der klinisch mitgeteilten Fälle, so finden wir in der überwiegenden Zahl vertikalen, oder annähernd vertikalen Verlauf. Unter den 42 Fällen (unsere Befunde eingeschlossen), bei denen genaue Angaben oder Skizzen über die Richtung der Rupturen vorliegen, finden wir 33mal vertikalen oder annähernd vertikalen Verlauf. Sechsmal ist er horizontal oder vorwiegend horizontal, dreimal ist er zirkulär, d. h. limbusparallel. In dieser Feststellung liegt eine Bestätigung der Ansicht, daß der Verletzungsmechanismus der Rupturen wohl am häufigsten durch Druck auf den Bulbus von unten her gegen das Orbitaldach gegeben ist.

Für den horizontalen Rißverlauf muß ein Zangendruck von der temporalen Seite gegen die nasale Orbitalwand angenommen werden, ein Mechanismus, den Peters bereits 1907 dargelegt hatte, wobei er diesen etwas weniger leicht verständlichen Vorgang auch am Phantom reproduzieren konnte. Durch die zirkulären limbusparallelen Risse endlich dürfte der Mechanismus der Infraktion eine Illustration erfahren, wie sie als Folge der Einbuchtung durch die Zange postuliert wurde, um so mehr, als die bevorzugte Lage der limbusparallelen Risse temporal unten ist.

Risse der Membrana Descemeti und Astigmatismus. Astigmatismus als Begleiterscheinung geburtstraumatischer Hornhautläsionen wurde schon früh, wohl zuerst von Truc (1898) erwähnt. In der Regel weist dieser posttraumatische Astigmatismus einen hohen Grad, durchschnittlich 5—7 dptr auf, kann aber in extremen Fällen sogar 13 dptr erreichen. Unsere Fälle I—III zeigen Astigmatismus zwischen 4—6½ dptr. Daß dabei eine Übereinstimmung zwischen Achsenlage mit der Richtung der Risse besteht, ist ein Befund, der sozusagen regelmäßig zur Beobachtung kommt. So wurde anläßlich der Sitzung der Ophth. soc. of the United Kingdom im Jahr 1926 durch Rowan an Hand von drei, durch Ballantyne an Hand von vier Fällen die interessante Beobachtung mitgeteilt, daß der stärker brechende Hornhautmeridian mit der Richtung der Descemetrupturen zusammenfällt. Auch spätere Mitteilungen lassen diese Übereinstimmung erkennen, wenn auch diesem Umstand nicht immer Rechnung getragen ist. So sei

an die Beobachtung von Vogt (1930) erinnert, der bei einem Mädchen, das mit 12 Jahren eine Hornhautkontusion erlitten hatte, Descemetirupturen mit Astigmatismus feststellte. Bei Vergleich von Beschreibung und Illustration des Falles ist die Koinzidenz von Rißrichtung und Achsenlage des Astigmatismus deutlich erkennbar. Auch unsere Fälle I—III lassen diese Übereinstimmung nicht vermissen. Die Deutung des Phänomens ist nicht schwierig, wenn wir uns die formbestimmenden Kräfte der Cornea einerseits und den Mechanismus der geburtstraumatischen Descemet-Ruptur anderseits vergegenwärtigen. Der Limbus und die Cornea verdanken ihre annähernd zentrisch symmetrische Gestalt den Kräften der Bulbuswandung, die, gleichmäßig angeordnet, durch den intraokularen Druck (von 0,025 Atm.) auf Dehnung beansprucht werden. Von Seiten der Cornea wird diese Dehnung in besonderem Maße durch die unelastische Membrana Descemeti (für welche die unzutreffende Bezeichnung Membrana elastica posterior besser vermieden werden sollte) aufgefangen, während die Substantia propr. des Neugeborenen etwas nachgiebiger ist. Stellen wir uns vor, daß die Descemet aus irgend einem Grunde einen oder mehrere parallele Einrisse erfährt, so werden — infolge der Nachgiebigkeit der Substantia propria — die Rißränder klaffen, und der senkrecht zur Rißrichtung verlaufende Hornhautdurchmesser wird verlängert. Die Verlängerung des einen Hornhautdurchmessers führt zu einer Abflachung des entsprechenden Hornhautmeridians. Damit ist der Zustand des Astigmatismus gegeben. Wir kamen zu diesem Resultat, ohne die seitliche, meist von unten nach oben ausgeübte Zangendruckwirkung — die häufigste Ursache der geburtstraumatischen Descemetirisse —, in Rechnung gebracht zu haben. Durch diesen Druck wird aber die ovalähnliche Deformierung des Limbus im gleichen Sinne ganz wesentlich gesteigert. Es wird dabei nicht nur der eine Meridian abgeflacht, sondern der senkrecht dazu verlaufende (mit der Druckrichtung zusammenfallende) Meridian dazu noch überwölbt. Wenn auch zugegeben werden muß, daß die maximale Deformierung während der Traumatisierung infolge der Elastizität der beteiligten Gewebe nach Aufhören des Druckes weitgehend rückgebildet wird, so unterliegt es anderseits keinem Zweifel, daß die hochgradige Überdehnung der einen und die Stauchung der andern Hornhautfasern, sowie das Klaffen der Rißränder der Descemet eine beträchtliche blei-

bende Krümmungsdifferenz mit entsprechendem Astigmatismus zur Folge haben werden. Daß die Achsenlage des Astigmatismus mit der Rißrichtung zusammenfallen muß, dürfte nach diesen Überlegungen einleuchten.

Ein dritter Grund für das Zustandekommen des Astigmatismus nach Descemetrupturen ist durch den Narbenzug gegeben. Wir müssen in jenen Fällen mit dieser Möglichkeit rechnen, bei denen eine Rupturierung der Substantia propria zu ausgiebiger Bindegewebsbildung und dementsprechender Trübung der tiefern Hornhautschichten führt. Daß Narbengewebe in den tiefern Schichten kombiniert mit Descemet-Durchtrennung tatsächlich eine starke Wirkung auf die Hornhautkrümmung auszuüben vermag, läßt sich aus der von *Komoto* (1938) angegebenen operativen Therapie des Keratokonus ersehen. Diese besteht in Inzision der Membrana Descemeti und eines großen Teiles der Substantia propria von der Vorderkammer her, woraus eine so ausgiebige Narbenwirkung resultiert, daß der Hornhautkegel sich abflacht, und in den meisten Fällen eine Besserung des Visus erzielt wurde. Die geburtstraumatischen Descemetrupturen gehen indes selten mit einer Läsion der Substantia propria einher, so daß auch der Narbenzug als Ursache des Astigmatismus nur in wenigen Fällen eine Rolle spielt. Eine Gesetzmäßigkeit zwischen Rißrichtung und Charakter des durch Narbenzug entstandenen Astigmatismus vollends aufdecken zu können, dürfte angesichts der Unberechenbarkeit des Narbenzuges schwerlich möglich sein.

Schließlich ist noch eine besondere Art von Krümmungsänderung der Hornhaut, nämlich der Keratokonus und seine geburtstraumatische Entstehung, einer Prüfung zu unterziehen. Die drei bisher beschriebenen Fälle, die im Gefolge von Descemetrissen aufgetreten waren, wurden oben bereits zitiert (Stock, Richter, de Schweinitz). Der Fall Stock läßt keine pathogenetischen Rückschlüsse zu. Dagegen scheint uns beim Fall Richter die einzigartige Lagerung der Risse in etwa für die traumatische Genese zu sprechen. Während nämlich in den meisten übrigen Fällen die Descemetirisse einheitlich in einer bestimmten Richtung angeordnet sind, verlaufen sie im Fall Richter im wesentlichen zirkulär. Und während in den gewöhnlichen Fällen eine Hornhautverkrümmung in einer Ebene — der Astigmatismus — als Folgeerscheinung beobachtet wird, wäre es denkbar, daß eine zirkuläre Schwächung

des Hornhautgerüstes eine zentrisch-symmetrische Hornhautverkrümmung — den Keratokonus — verursachen müßte. Trotzdem muß der Kausalzusammenhang zwischen Descemetrupturierung und Keratokonus für diesen Fall noch so lange in Frage gestellt bleiben, bis spätere Befunde seine Gültigkeit erweisen werden. Der dritte Fall von Keratokonus nach Descemeteinrissen (de Schweinitz) war vorübergehender Natur. Er dürfte wohl auf einer Quellung der Hornhautfasern beruht haben, analog den oben zitierten experimentellen Ergebnissen von Plaut.

Zusammenfassung.

Es werden vier Fälle von Geburtsverletzungen des Auges beschrieben. Der schwerste Fall, der auch histologisch untersucht werden konnte, betrifft eine Avulsio bulbi. Die in drei weitern Fällen festgestellten Läsionen sind gekennzeichnet durch schwere Trübungen der Hornhaut und Rupturen der Membrana Descemeti. Diese Befunde stellen charakteristische Merkmale einer Schädigung des Auges durch die Geburtszange dar. Die anfänglich meist totale Hornhauttrübung pflegt sich in der Regel zurückzubilden, während die Rupturen der Membrana Descemeti als charakteristische Trübungslinien bestehen bleiben. Die Ruptur der Membrana Descemeti kann eine einfache Dehiszenz bilden, in gewissen Fällen können die Rißränder auch eingerollt werden, es kann ferner zu einem sehnenförmigen Abriß und Einrollung eines mehr oder weniger schmalen Streifens der Membrana Descemeti kommen, und schließlich als seltenste Beobachtung kann die Membrana Descemeti in Form eines größern Segels abgetrennt werden. Dieser extreme Fall konnte in dem einen Fall klinisch beschrieben und an Hand eines weitern Falles zum erstenmal histologisch beobachtet werden.

Die Rupturen der Membrana Descemeti haben immer einen hohen Astigmatismus zur Folge, dessen stärker brechender Meridian regelmäßig mit der Rißrichtung übereinstimmt.

Summary.

Description of 4 cases of eye injury during birth. The most serious case, which could also be examined histologically was caused by avulsio bulbi. In the other three cases there was severe turbidity of the cornea and rupture of the mem-

brana Descemeti. These represent characteristic injury to the eye by the forceps. The initial corneal turbidity usually disappears, whilst the ruptures of the membrana Descemeti remain as turbid lines. The rupture of the membrana Descemeti may be simple, in certain cases the edges may be rolled inwards, in others there may be a sinew like tear with inrolling of a more or less small strip of the membrana Descemeti and finally the rare case of separation of the membrane in the form of a sail. One such extreme case was described clinically and another observed histologically for the first time.

The consequence of the rupture of the membrana Descemeti is always a high degree of astigmatismus, the stronger refraction meridian of which corresponds to the direction of the rupture.

Résumé.

On décrit quatre cas de lésions oculaires dues à l'accouchement. Le cas le plus grave, qui a pu être contrôlé histologiquement, concerne un arrachement du bulbe. Les lésions constatées dans les trois cas suivants sont caractérisées par de graves opacités de la cornée et des déchirures de la membrane de Descemet. Il s'agit là de lésions caractéristiques dues au forceps. Dans la règle, l'opacité primitive de la cornée, qui est le plus souvent totale, disparait par la suite, tandis que les ruptures de la membrane de Descemet laissent subsister des opacités linéaires bien caractérisées. La rupture de la membrane de Descemet peut n'être qu'une simple déhiscence. Dans certains cas, les bords de la plaie peuvent s'enrouler sur eux-même. Il arrive aussi que se produise un défect de forme allongée avec enroulement d'un fragment plus ou moins étroit de la membrane de Descemet. Plus rârement, la membrane de Descemet se sépare et prend l'aspect d'un grand lambeau flottant. C'est la première fois que ce cas extrême est décrit cliniquement. Grâce à un autre cas semblable, l'observation a pu être poursuivie histologiquement.

Les ruptures de la membrane de Descemet entrainent toujours un astigmatisme marqué dont le méridien de l'astigmatisme le plus fort correspond régulièrement à la direction de la déchirure.

Riassunto.

Vengono descritti 4 casi di lesioni dell'occhio intrapartum. Il caso più grave, che è stato anche esaminato istologicamente,

concerne un "avulsio bulbi". Gli altri tre casi sono caratterizzati da lesioni della cornea e rotture della membrana Descemeti. Essi rappresentano i segni caratteristici delle lesioni oculari da parto. L'opacità della cornea, che all'inizio è quasi sempre totale, generalmente scompare da sola, mentre che le rotture della membrana Descemeti persistono in forma di linee opache. La rottura della membrana Descemeti può formare una semplice deiscenza e qualche volta i margini sono rovesciati, altre volte può anche staccarsi sotto forma di una piccola striscia e più raramente la membrana Descemeti può staccarsi completamente. Le rotture della membrana Descemeti hanno sempre come conseguenza un forte astigmatismo.

Literaturverzeichnis.

Ballantyne, Transact. Ophth. Soc. U. K. *46,* 60, 1926. — *Berkeley,* Transact. Ophth. Soc. U. K. *46,* 8, 1926. — *Bidault,* Bull. Soc. Ophth. Paris, *3,* 241, 1936, Ref. Z. f. A. *38,* 119. — *Bos, K.,* Ned. Tydschr. v. Gen. 1927, II. 1118, Ref. Kl. M. f. A. *79,* 420, 1927. — *Brukker, J.,* Nederl. Tydschr. Geneesk. 1938, 5947. Ref. Z. f. A. *43,* 367, 1939. — *Buchanan, L.,* Transact. Ophth. Soc. U. K. *46,* 8, 1926. — * *Burrow,* Ophthalmoscope 1915, 13. — *Byers, W. G. M.,* Transact. Americ. Ophth. Soc. *22,* 299, 1924. — *Collins, E. T.,* Transact. Ophth. Soc. U. K. 1916, 403. — *Clegg* und *Renwick,* Transact. Ophth. Soc. U. K. 1921, 230. — *Craig,* Transact. Ophth. Soc. U. K., 1920, 429. — * *Cruickshank, J. N.,* Lancet, 1923, April. — *Donaldson,* Brit. Med. J. Januar 1910. — *Doerfler,* M. M. W. Nr. 30, 117, 1922. — * *Ehrenfest,* Birth injuries of the child., New York, 1922, p. 34, p. 36. — *Ennema, M. C.,* Tagung d. Niederl. ophth. Gesellsch., Ref. Kl. M. f. A. *94,* 392, 1935. — *Fischer, B.,* Schweiz. Med. W., 54. Jahrg. *40,* 90, 1924. — *Franklin* und *Horner,* Americ. Journ. Ophthalm. *5,* 601, 1922. — *Friedenwald, H.,* Am. Journ. Ophthalm. *1,* 1918. — *Gallus,* Arch. Augenheilk. *87,* 25. — *Gasteiger,* Wiener Kl. W. 1930, 1242. — *Gasteiger, H.,* Arch. Augenheilk. *105,* 460, 1931. — *Gasteiger,* Über Quellung der Hornhaut nach Einschneiden ihrer Rückfläche. Zit. Hdb. d. mikrosk. Anat. des Menschen, v. Möllendorff, III/2, 1936. — *Gerdes,* Münch. med. W. *71,* 274, 1924. — *Gifford,* Am. Journ. Ophthalm. *9,* 3, 1926. — *Gil, R. R.,* Arch. oftalm. hispano-americ. *33,* 623, 1933. — *Goldschmidt-Fürstner, P.,* Z. f. Gynäkologie *48,* 2903, 1932. — *Goldwasser,* Beitr. Geburtsh. *19,* 365, 1914. — *Grimsdale,* The Ophthalmoscope. *11,* 161, 1913. — Handbuch der Augenheilkunde Graefe-Saemisch, 9. Bd., Die Geburtsverletzungen des Auges, bearb. von Wagenmann, S. 813. Hier vollständiges Literaturverzeichnis bis 1908. — Handbuch der mikrosk. Anat. des Menschen, v. Möllendorff. III/2. 1936. — Handbuch der Neurologie, von Bumke-Förster, Bd. IV, 1936. — *Heesch,* Kl. M. f. A. *75,* 247, 1925 und *78,* 400, 1927. — *Harr,* Z. f. A. *66,* 484, 1928. — *Jaensch,* Gr. Handbuch der Neurologie von Bumke-Förster, Bd. IV, 1936. — *Jacobs,* Journ. Americ. Med. Assoc. 1924, Nov. 22. —

Jeremy, H. R., Proc. Roy. Soc. Med. *13,* Nr. 4, 4—6, 1920. — *Juler,* Transact. Ophth. Soc. U. K., *46,* 8, 1926. — *Karelus, K.,* Klin. oczna *15,* 532, 1937. Ref. Z. f. A. *40,* 159. — *Koch, C.,* Rass. ital. ottalm. *2,* 736, 1933. — *Komoto,* Nippon Gaukakai Zasti, 1920, I. Hälfte. — *Kranz, H. W.,* Kl. M. f. A. *73,* 695, 1924. — *Lloyd, R. J.,* Amer. J. Ophthalm. III, *21,* 359, 1938. — *Lobeck,* Im Handbuch der spez. path. Anat. und Hist., 11. Bd. 1937. — *Mac. Mullen, W. H.,* Roy. Soc. Med. *13,* Nr. 4, 6, 1920. — *Marinesco, Kreidler* et *Façon,* Bull. Sect. Sci. acad. roum. 14, 1931. (Cfr. Handb. der Neurologie von Bumke-Förster, Bd. IV, S. 313, 1936). — * *Mayou,* Ophthalmoscope 1916, 421. — *Ono, R.,* Jahresvers. der japan. opth. Ges. Kyoto, 1922. Ref. Zbl. f. A. *9,* 67, 1923. — *Ormond, A. W.,* Trans. Ophth. Soc. U. K. *46,* 53. — *Orrico, J.,* Semana med. 1930, I, 614. Ref. Zbl. f. O. *23,* 576, 1930. — *Orzalesi, F.,* Boll. Ocul. *14,* 901, 1935. Ref. Zbl. f. A. 34, 702. — *Passow, A.,* Arch. Augenheilk., 107, 1, 1933. (Cfr. Handb. der Neurologie von Bumke-Förster, Bd. IV, S. 313, 1936). — *Péhu* und *Bonamour,* Bull. Acad. Méd., Paris III, 120, 1938. — *Pincus,* Über Schädigungen des Auges durch Zangenentbindungen. Ref. Münch. W., 1913, 2925. — *Polliot,* La clinique ophth., *20,* 285, 1914. — *Posey,* Sitzung der Ges. der Ärzte von Philadelphia, 1912. Ref. Zentralblatt von Hirschberg, 1912, 183. — *Reid, A. M. K.,* Trans. Ophth. Soc. U. K. *50,* 615, 1930. — *Reitsch, W.,* Kl. M. f. A. *69,* 312, 1922. — *Richman, F.,* Verh. 15. internat. Kongr. opth. comm. libres, *4,* 76, 1938. Ref. Zbl. f. A. *45,* 237, 1940. — *Richter,* Beilageheft der Kl. M. f. A., *78,* 183, 1927. — *Roessler, F.,* M. f. A. *53,* 724, 1914. — *Samaja, N.,* Riv. pat. nerv. *25,* 284, 1921. (Cfr. Handb. der Neurologie von Bumke-Förster, Bd. VI, S. 313, 1936). — *Scarlett, M. H.,* Amer. J. Ophth. *11,* 961, 1928. (Cfr. Handb. der Neurologie von Bumke-Förster, Bd. IV, S. 312, 1936). — *Schenk, F.,* Med. Klin. 1933, II, 1433—35. — *Schlagenhauff, K.,* Z. f. Augenh. *95,* 364, 1938. — *Schmid, W.,* Einige eigenartige Augenverletzungen. Diss. Zürich 1919. — * *Sharpe,* Illinois Med. Journ. 1924, 264. — *Small,* Ophth. record. 1915, 396. Ref. M. f. A. *55,* 424, 1915. — *Stocker,* F., Schw. Med. W. *46,* 1096, 1927. — *Stoeckel,* Lehrb. der Geburtshilfe, 4. Aufl., Jena 1935. — *Symers, Mill G.,* Brit. med. Journ. 1910, März. — *Thilliez,* Gynécologie *33,* 25, 1934. — *Thomson, E.,* Trans. Ophth. Soc. U. K. *46,* 8, 1926. — *Thomson, E.,* Brit. Journ. Ophth. *13,* 127, 1929. — *Tsutsumi, T.,* Monatsschr. f. prakt. u. klin. Augenh. *7,* 1913. — *Turnbull,* Brit. Med. Journ. 1909, Nov. — *Vancea, P.,* Kl. M. f. A. *107,* 272, 1941. — *Vannas, M.,* Act. Ophth. *11,* 514, 1933.

(Die mit * versehenen Arbeiten waren uns nicht zugänglich und sind einer möglichst vollständigen Bibliographie halber aufgeführt.)